



PL-BY-UA  
2014-2020

## KATALOG DOBRYCH PRAKTYK

*Niniejszy dokument został opracowany przy wsparciu finansowym Unii Europejskiej w ramach Programu Współpracy Transgranicznej Polska-Białoruś-Ukraina 2014-2020. Unii Europejskiej, w ramach programu ENI CBC Polska-Białoruś-Ukraina 2014-2020. Za treść niniejszego dokumentu wyłączną odpowiedzialność ponosi Mazowiecki Szpital Specjalistyczny im. dr Józefa Psarskiego w Ostrołęce oraz Komunalne Niekomercyjne Przedsiębiorstwo Lwowskiej Rady Obwodowej Lwowski Obwodowy Dziecięcy Szpital Kliniczny "OHMATDYT" i w żadnym wypadku nie może być traktowana jako i w żadnym wypadku nie mogą być traktowane jako odzwierciedlające stanowisko Unii Europejskiej, IZ lub Wspólnego Sekretariatu Technicznego ENI CBC. Sekretariat ENI CBC Programu Polska-Białoruś-Ukraina 2014-2020*

### **Katalog powstał przy współpracy:**

**Lidera: Mazowiecki Szpital Specjalistyczny im. dr. Józefa Psarskiego w Ostrołęce**

**Partnera: Communal Noncommercial Enterprise of Lviv Regional Council Lviv Regional Children's Clinical Hospital "OHMATDYT"**

W ramach realizacji projektu pn: „Wspólna inicjatywa Mazowieckiego Szpitala Specjalistycznego im. dr. Józefa Psarskiego w Ostrołęce i Lwowskiego Obwodowego Dziecięcego Szpitala Klinicznego „OHMATDYT” jako zwiększenie dostępności do usług opieki zdrowotnej w zakresie współczesnej chirurgii” w ramach Programu Współpraca Transgraniczna Polska – Białoruś – Ukraina 2014-2020, Cel Tematyczny 3 Bezpieczeństwo, Wspólne wyzwania w obszarze bezpieczeństwa i ochrony, Priorytet 3.1 Wsparcie dla rozwoju ochrony zdrowia i usług socjalnych.

#### CEL PROJEKTU:

Poprawa dostępności wysokiej jakości usług medycznych w zakresie współczesnej chirurgii i wzrost świadomości społeczeństwa dotyczącej wpływu diety na zdrowie człowieka.

#### **Autorzy tekstów:**

Lek.med. Sabina Ponikowska  
Dr n. med. Tomasz Szkółka  
Lek. med. Seweryn Grzymała  
Lek. med. Fedir Yurochko  
Lek.med. Andriy Dvorakevich

## SPIS TREŚCI

CHOROBY MIGDAŁKA GARDŁOWEGO .....	3
ZAPALENIE BŁONY ŚLUZOWEJ NOSA I ZATOK PRZYNOSOWYCH .....	4
OSTRE ZAPALENIE UCHA ŚRODKOWEGO .....	6
NIEDOSŁUCH .....	8
OSTRE ZAPALENIE WYROSTKA ROBACZKOWEGO U DZIECI .....	9
NADMIERNE POCENIE DŁONI (HIPERHYDROZA) .....	12
WRODZONA WADA ROZWOJOWA: KLATKA PIERSIOWA LEJKOWATA .....	14
PRZEPUKLINY PACHWINOWE U DZIECI .....	16
PROBLEMY MAŁYCH CHŁOPCÓW (PORADY DLA RODZICÓW) .....	20
NEFROLOGIA I UROLOGIA LAPAROSKOPOWA U DZIECI .....	31
KAMICA PĘCZERZYKA ŻÓŁCIOWEGO (KPŻ) .....	33
OSTRE ZAPALENIE WYROSTKA ROBACZKOWEGO (OZWR) .....	35
PRZEDZIURAWIENIE WRZODU TRAWIENNEGO.....	37
RAK JELITA GRUBEGO I ODBYTNICY .....	40
RAK ENDOMETRIUM .....	43
RAK JAJNIKA.....	47
RAK PROSTATY .....	52
RAK NERKI.....	55
Bibliografia: .....	58

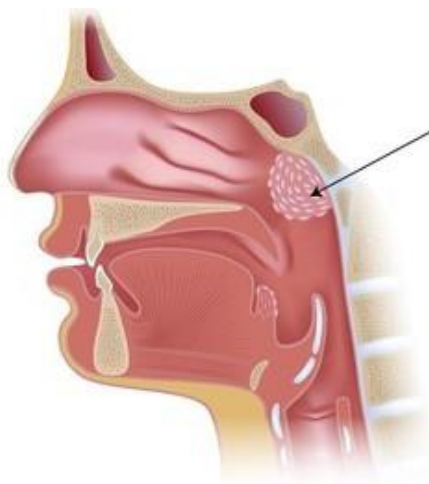
# CHOROBY MIGDAŁKA GARDŁOWEGO

Choroby migdałka gardłowego są dość rozpowszechnionym problemem w wieku dziecięcym. Najczęściej występuje zapalenie wyrostki adenoidalnych, przerost wyrostki adenoidalnych oraz nowotwory. Na szczęście, ostatnie trafiają się rzadko.

## Objawy chorób migdałka gardłowego:

- utrudnione oddychanie przez nos
- chrapanie
- mówienie przez nos
- oddychanie przeważnie przez usta
- często nawracający lub przewlekły nieżyt nosa
- bezdech senny

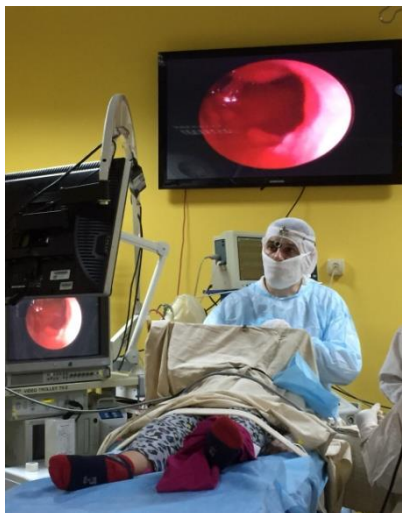Jeśli dziecko ma wymienione objawy, należy koniecznie zasięgnąć porady lekarza otolaryngologa. Złotym standardem diagnostyki schorzeń wyrostki adenoidalnych jest nazofaryngoskopia, którą z powodzeniem przeprowadzają lekarze Oddziału otolaryngologii dziecięcej LODKL „OCHMATDYT”. W zależności od ciężkości problemu stosuje się zachowawcze lub chirurgiczne leczenie chorób migdałka gardłowego.



## Wskazania do leczenia chirurgicznego:

- przewlekłe (ponad 12 tygodni) zapalenie wyrostki adenoidalnych z wyciekami wydzieliny z nosa mimo co najmniej 3-tygodniowej antybiotykoterapii
- przewlekłe (ponad 12 tygodni) zapalenie zatok mimo co najmniej 3-tygodniowej antybiotykoterapii
- cztery i więcej epizodów nawracającego zapalenia wyrostki adenoidalnych z ropnym wyciekami z ucha w ciągu ostatnich 12 miesięcy u dzieci do lat 12
- przewlekłe wysiękowe zapalenie ucha środkowego u dzieci w wieku ponad 4 lata
- przerost wyrostki adenoidalnych rozpoznany podczas badania endoskopowego lub radiologicznego, z objawami niedrożności dróg oddechowych (obturacyjny bezdech podczas snu)

Na Oddziale otolaryngologii dziecięcej LODKL „OCHMATDYT” codziennie są przeprowadzane zabiegi chirurgiczne z powodu problemów wyrostki adenoidalnych. Najczęstszym jest adenoidektomia – usunięcie migdałka gardłowego za pomocą dwóch metod: tradycyjnej oraz endoskopowej, opracowanej i udoskonalonej na tutejszym oddziale. Ponadto adenoidektomia często jest przeprowadzana razem z innymi zabiegami na pierścieniu gardłowym Waldeyera – przycięciem migdałków podniebiennych (tonsillotomia) i całkowitym usunięciem migdałków podniebiennych (tonsillektomia) metodą tradycyjną lub koblacji (chirurgia plazmowa). Okres pooperacyjny po takich ingerencjach przebiega dość łagodnie, dlatego pacjenci na drugi dzień po operacji są wypisywani do domu.



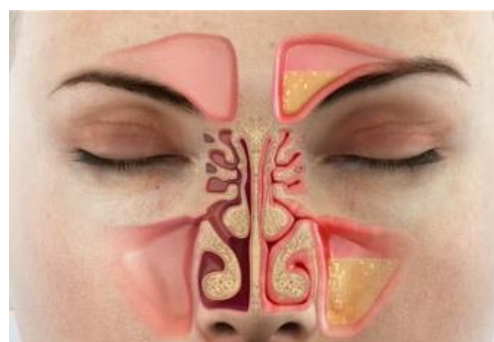# ZAPALENIE BŁONY ŚLIZOWEJ NOSA I ZATOK PRZYNOSOWYCH

Zapalenie błony śluzowej nosa i zatok przynosowych (rhinosinusitis, RS) manifestuje się dwoma lub więcej objawami, z których jednym zawsze jest zatkany nos lub wyciek wydzieliny z nosa, oraz kaszlem, bólem/uczuciem ucisku twarzy, pogorszeniem/utrata węchu z oznakami endoskopowymi lub zmianami widocznymi w badaniu TK.

Ostre zapalenie zatok przynosowych jest bardzo rozpowszechnionym problemem, więc trudno jest dokładnie określić częstość jego występowania, która na pewno jest wysoka. Szacuje się, że dorośli i dzieci powyżej 16 roku życia mają 2 do 5 epizodów wirusowego RS co roku, natomiast dzieci w wieku szkolnym – około 10 epizodów co roku. Udział ostrego powirusowego RS wynosi 17 do 21%. Około 0,5-2% wirusowych infekcji górnych dróg oddechowych towarzyszy infekcja bakteryjna.

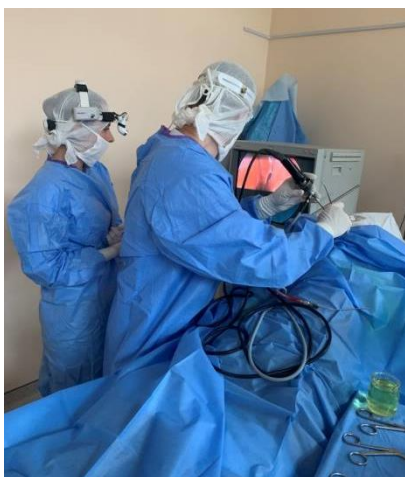## Objawy zapalenia zatok przynosowych:

- zatkany nos
- wyciek wydzieliny z nosa
- kaszel
- pogorszenie/utrata węchu
- ból głowy/uczucie ucisku twarzy
- gorączka, osłabienie, brak apetytu



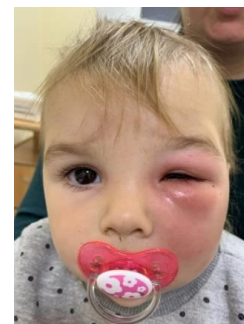Jeżeli dziecko ma wymienione objawy, konieczne jest przeprowadzenie badania przez lekarza otolaryngologa. Rozpoznanie RS jest rozpoznaniem klinicznym, lecz w niektórych przypadkach w ramach badań dodatkowych należy wykonać tomografię komputerową zatok przynosowych.

Istnieje szereg objawów i oznak, które świadczą o ciężkim przebiegu i powikłaniach ostrego RS i stanowią wskazania do natychmiastowej hospitalizacji pacjenta w oddziale otolaryngologii dziecięcej.



## Objawy powikłań RS:

- obrzęk i zaczerwienienie oka
- przemieszczenie gałki ocznej
- dwojenie się w oczach
- gwałtowne pogorszenie widzenia
- obrzęki w okolicy czołowej
- silny ból w okolicy czołowej
- objawy zapalenia opon mózgowych, sepsy



W większości przypadków terapia RS jest zachowawcza, lecz w razie wystąpienia powikłań konieczne staje się leczenie chirurgiczne.

Podstawowymi zabiegami wykonywanymi na Oddziale otolaryngologii dziecięcej LODKL „OCHMATDYT” z powodu powikłań ostrego lub przewlekłego RS są zabiegi czynnościowo-endoskopowej chirurgii zatok przynosowych (*FESS – functional endoscopic sinus surgery*).

# OSTRE ZAPALENIE UCHA ŚRODKOWEGO

Zapalenie ucha środkowego (ZUŚ) jest jedną z najbardziej rozpowszechnionych chorób wieku dziecięcego na świecie. Przynajmniej jeden epizod zapalenia ucha występuje u około 75% dzieci w wieku przedszkolnym. Większości z nich choroba dotyka przed ukończeniem drugiego roku życia. Szczytowy okres występowania ZUŚ przypada na wiek od 6 do 18 miesięcy. Choroba ta jest pierwszą przyczyną wizyty u otolaryngologa dziecięcego oraz najczęstszym wskazaniem do przepisania antybiotyków.

## Objawy ostrego zapalenia ucha środkowego:

- ból ucha
- nagły początek
- wycieki treści ropnej
- pogorszenie słuchu
- gorączka
- brak apetytu, odmowa ssania piersi, niepokój, pocieranie uszu w przypadku niemowląt



Jeśli u dziecka nagle pojawiły się wymienione objawy, należy natychmiast skonsultować się z lekarzem otolaryngologiem. Ostateczne rozpoznanie wymaga zbadania ucha, ponieważ istnieje szereg innych schorzeń o podobnych objawach. Od tego badania zależy wybór odpowiedniego leczenia dla dziecka. Leczenie ostrego zapalenia ucha środkowego może być zachowawcze (znieczulenie miejscowe i układowe, terapia antybiotykowa) lub połączone z interwencją chirurgiczną.



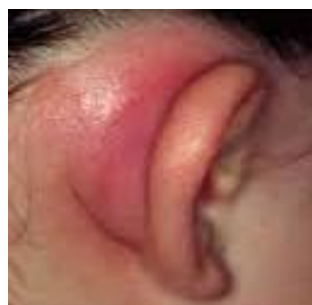poprawę słuchu u dziecka.

Na Oddziale otolaryngologii dziecięcej LODKL „OCHMATDYT” są wykonywane różne operacje uszu. Jedną z najczęstszych jest myringotomia – nakłucie błony bębenkowej w celu ewakuacji ropy powstającej w przypadku ciężkiej postaci ostrego zapalenia ucha środkowego. Włożenie drenów w błony bębenkowe jest operacją wykonywaną w sytuacji nawracającego ostrego zapalenia ucha środkowego, kiedy epizody występują 3 razy w ciągu sześciu miesięcy lub 4 razy w ciągu roku. Myringoplastyka jest to zabieg korekcji wad błony bębenkowej wskutek częstych chorób uszy mający na celu

Należy pamiętać, że ostre zapalenie ucha środkowego może powodować groźne powikłania.

## Objawy powikłań ostrego zapalenia ucha środkowego:

- odstająca małżowina uszna
- zaczerwienienie i obrzęk za uchem



- zawroty głowy
- wymioty

Najczęstszym powikłaniem otogennym jest zapalenie wyrostka sutkowatego. Oddział otolaryngologii LODKL „OCHMATDYT” jest jedyną jednostką ochrony zdrowia w obwodzie lwowskim, która prowadzi takich pacjentów. Leczenie zapalenia wyrostka sutkowatego polega na wykonaniu antromastoidektomii techniką otwartą lub zamkniętą z włożeniem drenów w błony bębenkowe, ponieważ połączenie tych metod obniża ryzyko dla życia pacjentów.

# NIEDOSŁUCH

Istnieje dużo różnych przyczyn niedosłuchu u dzieci. W niektórych przypadkach gwałtowne pogorszenie słuchu może wymagać pilnej pomocy lekarza otolaryngologa. Ustalenie przyczyn, wykonanie szczegółowych badań i udzielenie konsultacji lub zastosowanie odpowiedniego leczenia zwiększa szanse pacjenta na maksymalne przywrócenie słuchu.



W razie pojawienia się wątpliwości co do słuchu dziecka należy odpowiedzieć na następujące pytania:

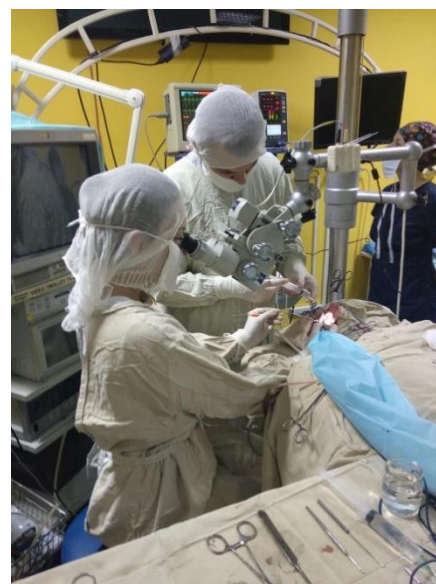1. Czy mowa dziecka rozwija się w odpowiednim do wieku czasie?
2. Czy dziecko zawsze właściwie rozumie mowę dorosłych?
3. Czy często dziecko prosi o powtórzenie powiedzianego?
4. Jak często dziecko choruje na choroby uszu?

Przyczyny niedosłuchu czuciowo-nerwowego	
Infekcyjna	Infekcje wirusowe i bakteryjne
Naczyniowa	Żylna choroba zakrzepowo-zatorowa
Uraz	Złamanie kości skroniowej
Nowotwory	Pierwotne i przerzutowe
Jatrogenna	W wyniku terapii lekami, napromienianiem lub chemioterapii

Przyczyny niedosłuchu przewodzeniowego
Korek woskowy
Ciało obce w uchu
Zapalenie ucha zewnętrznego
Wysiękowe zapalenie ucha środkowego
Guz perlisty
Nowotwory ucha środkowego
Otoskleroza

Skuteczność leczenia pacjentów zależy od dokładności badania wstępnego. Problemy ze słuchem mogą rozwijać się w jednym lub dwóch uszach jako wrodzone lub nabyte. Obok badania otoskopowego ustalenie rozpoznania opiera się na audiometrii, tympanometrii oraz tomografii komputerowej kości skroniowych.

Leczenie niedosłuchu różnego pochodzenia może być zarówno zachowawcze, jak i chirurgiczne. W niektórych przypadkach dzieci potrzebują wszczepienia implantów ślimakowych lub doboru aparatów słuchowych. Na Oddziale otolaryngologii dziecięcej LODKL „OCHMATDYT” są wykonywane różne zabiegi chirurgiczne w celu poprawy słuchu pacjentów, w tym tympanostomia, myringoplastyka oraz usunięcie nowotworów ucha (guzów perlistych i in.).







# OSTRE ZAPALENIE WYROSTKA ROBACZKOWEGO U DZIECI

Występuje w każdym wieku i pod względem diagnostyki i rozpoznania jest bardziej skomplikowane, niż u dorosłych, ponieważ u dzieci stan zapalny wyrostka robaczkowego rozwija się o wiele szybciej i częściej powoduje powikłanie w postaci zapalenia otrzewnej.

## Niektóre przyczyny ostrego zapalenia wyrostka robaczkowego:

- Anomalie budowy – zagięcie, nietypowa lokalizacja;
- Ciała obce w przewodzie pokarmowym, koprolity, pasożyty;
- Inne choroby przewodu pokarmowego o podłożu zapalnym.

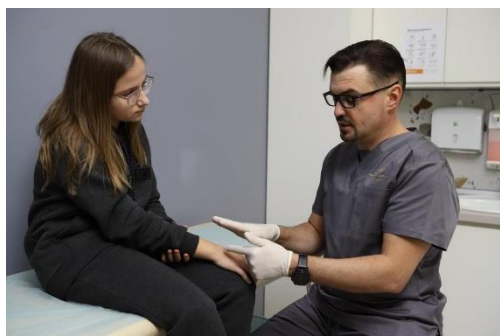

Pierwsze objawy ostrego zapalenia wyrostka robaczkowego u dzieci to ból w okolicy pępka, niepokój, nudności, brak apetytu, gorączka oraz zaburzenia defekacji, które mogą się pojawić już po 12 godzinach od początku choroby. W miarę postępu zapalenia ból przemieszcza się w prawy dolny kwadrant brzucha lub staje się rozlany, występuje wzmożone napięcie mięśniowe oraz objawy podrażnienia otrzewnej.

## Objawy zapalenia wyrostka robaczkowego różnią się w zależności od jego lokalizacji i postaci klinicznej.

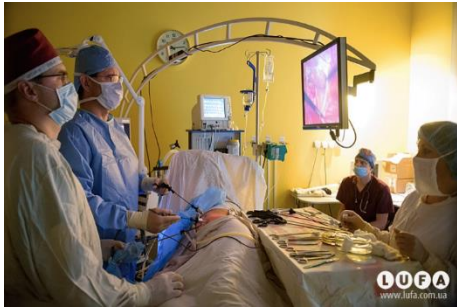- W przypadku lokalizacji pozakątniczej lub pozaotrzewnowej ból jest umiejscowiony w bocznej części brzucha lub pleców, bez wyraźnych objawów lokalnych w okolicy biodra z prawej strony.
- W przypadku lokalizacji w przestrzeni podwątrobowej ból jest umiejscowiony w prawej okolicy podżebrzowej lub w okolicy prawego biodra z promieniowaniem do pleców lub podżebrza.
- W przypadku lokalizacji miedniczej, kiedy wyrostek robaczkowy przylega do moczowodu lub pęcherza moczowego, ból promieniuje do pachwiny, natomiast oddawanie moczu jest częste lub bolesne i utrudnione.
- W przypadku niedokończonej rotacji jelit wyrostek robaczkowy jest położony w lewym kwadrancie brzucha.

Oprócz badań laboratoryjnych istotnymi w diagnostyce zapalenia są badania USG, RTG lub TK narządów jamy brzusznej i wyrostka robaczkowego. Często wystarczająco skuteczną jest ultrasonograficzna diagnostyka ostrego zapalenia wyrostka robaczkowego, szczególnie w sytuacji nietypowej lokalizacji i obecności nacieku, ropnia,



pogrubienia ścian wyrostku, ciał obcych oraz nagromadzenia wolnego płynu w jamie brzusznej, wykonywana też w celu wykluczenia innych patologii.

W szpitalu LODKL „OCHMATDYT” leczenie ostrego zapalenia wyrostka robaczkowego i jego powikłań jest wykonywane zarówno metodą otwartą, jak i laparoskopową. W ciągu ostatnich lat priorytet ma appendektomia małoinwazyjna.

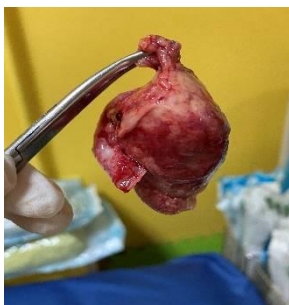
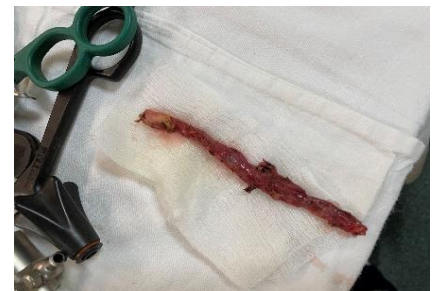
Podczas appendektomii laparoskopowej wykonuje się 3 małe nacięcia o długości 3, 5 i 10 mm, z których jedno w pępku, drugie w śródbrzuszu równoległe do pępka z lewej strony oraz trzecie w okolicy lewego biodra. Przez te nacięcia wprowadza się wzornik i specjalne narzędzia służące do przeprowadzenia operacji.

### **Zalety:**

- Efekt kosmetyczny – blizny po nacięciach są prawie niewidoczne.
- Okres rekonwalescencji i powrót do pracy fizycznej po laparoskopii trwa krócej, niż po operacji metodą otwartą.
- Szczególnie pomocna w przypadku nietypowej lokalizacji wyrostka robaczkowego, ponieważ w czasie operacji otwartej lekarz musi przedłużyć nacięcie o kilka centymetrów, natomiast przy laparoskopii to nie jest obowiązkowe.
- Obniża ryzyko przeniesienia infekcji oraz powstania innych powikłań w postaci zrostów i przepuklin.
- Mniej urazowa dla pacjentów z nadwagą i otyłością.
- Zapewnia lepszą kontrolę hemostazy.
- Mniej uszkodzeń tkanek mięśniowych i skóry.

Dodatkową zaletą dostępu laparoskopowego jest możliwość zbadania całej jamy brzusznej, w tym macicy i jej przydatków. W razie stwierdzenia patologii ginekologicznej istnieje możliwość jej natychmiastowej korekcji poprzez te same nacięcia, przy czym nie jest usuwany wyrostek robaczkowy, jeśli nie jest on zmieniony chorobowo.



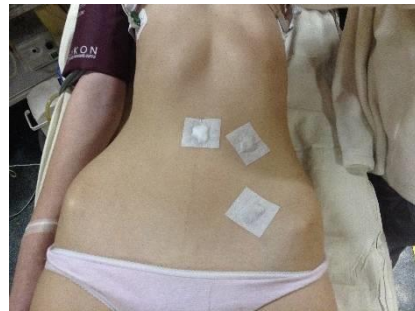W sytuacjach wątpliwych jest możliwe przeprowadzenie laparoskopii diagnostycznej w celu diagnostyki różnicowej i rozpoznania innej ostrej patologii chirurgicznej zarówno narządów jamy brzusznej, jak i miednicy mniejszej.

Po odnalezieniu wyrostek robaczkowy oddziela się od otaczających go tkanek i odcina od kątnicy i krezki. Czasem w celu wycięcia wyrostka jest stosowana metoda wstecznej appendektomii laparoskopowej, podczas której najpierw zostaje odnaleziona podstawa wyrostka, wyrostek odcina się od kątnicy i zakłada szew, i dopiero potem zostaje odcięty od krezki.

Czas trwania operacji zależy od lokalizacji wyrostka oraz innych czynników. Średnio operacja trwa od 30 minut do 1,5 godziny.

### **Okres pooperacyjny:**

Z reguły okres pobytu w szpitalu po operacyjnym leczeniu zapalenia wyrostka robaczkowego bez powikłań trwa 1-2 dni, w przypadku powikłania w postaci zapalenia otrzewnej – do 7 dni.



### **Profilaktyka zapalenia wyrostka robaczkowego i powikłań po nim:**

1. Zdrowe żywienie dzieci i nastolatków – należy unikać przejadania się, ograniczyć spożycie smażonych i wędzonych potraw oraz produktów fast food. Pełnowartościowe wyżywienie dostarczające odpowiednią ilość witamin z uwzględnieniem norm wiekowych, dieta bogata w błonnik, regularne spożywanie posiłków.
2. Profilaktyka przewlekłych zaparć.
3. Profilaktyka robaczyc.
4. Unikanie samoleczenia – niekontrolowanego stosowania antybiotyków, analgetyków oraz metod medycyny niekonwencjonalnej (termofor z gorącą wodą na brzuch, lewatywa z ciepłą wodą i in.).
5. Niezwleknięcie z kontaktem z lekarzem specjalistą – profilaktyka groźnych powikłań ostrego zapalenia wyrostka

robaczkowego, w tym:

- rozlanego zapalenia otrzewnej;
- zrostów pooperacyjnych powodujących ostrą i przewlekłą niedrożność jelit (inwalidyzacja pacjenta);
- niepłodności w przyszłości;
- istotny wzrost kosztów leczenia powikłań zapalenia wyrostka robaczkowego.

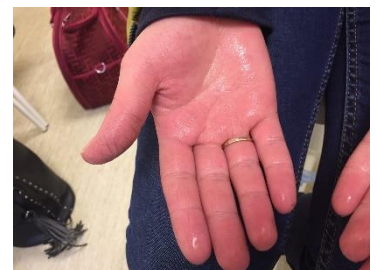

## **NADMIERNE POCENIE DŁONI (HIPERHYDROZA)**

Hiperhydroza jest to stan charakteryzujący się zwiększoną potliwością, gdy pocenie się jest większe, niż wymaga tego termoregulacja. Hiperhydroza może być związana z pogorszeniem jakości życia w wymiarze psychologicznym, emocjonalnym i społecznym.

Hiperhydroza dzieli się na:

- Pierwotną (samoistną);
- Wtórnią – spowodowaną przez inną chorobę (nadczynność tarczycy, cukrzycę).



Ze względu na lokalizację:



- Lokalną (nadmierna potliwość dłoń, pach);
- Uogólnioną.

Ze względu na przebieg:

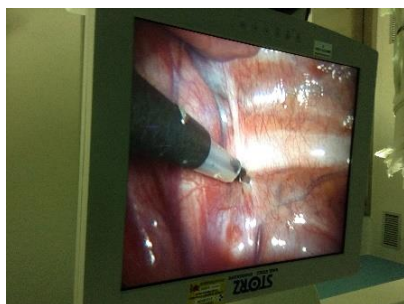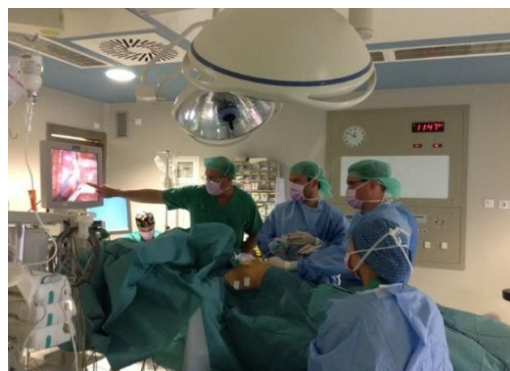- Kompensacyjną (po operacji sympatektomii w przypadku nadmiernego pocenia dłoni);
- Emocjonalną lub sprowokowaną wysiłkiem fizycznym;
- Nocną (w czasie snu).

Nasze doświadczenie w leczeniu pacjentów z hiperhydrozą:

Operacje wykonujemy od 2015 roku, na początek 2021 roku zoperowaliśmy 34 chłopców/mężczyzn i 45 dziewczynek/kobiet w wieku od 8 do 47 lat.

Leczenie zachowawcze (iniekcje toksyny botulinowej, leczenie miejscowe, antyperspiranty o wysokiej zawartości aluminium) daje tylko tymczasowy efekt.

W szpitalu LODKL „OCHMATDYT” przeprowadzamy selektywną sympatektomię torakoskopową. Zabieg chirurgiczny jest wykonywany jako obustronny, w linii środkowej pachowej, z wykorzystaniem 3 lub 5 mm nacięć i 2/3 narzędzi torakoskopowych.



Za pomocą skalpela ultrasonicznej przeprowadza się stopniową elektrodestrukcję włókien nerwowych wzdłuż dolnego brzegu żeber oraz wysysanie powietrza z jamy opłucnej.

**Przed i po operacji określa się temperaturę dłoni:**

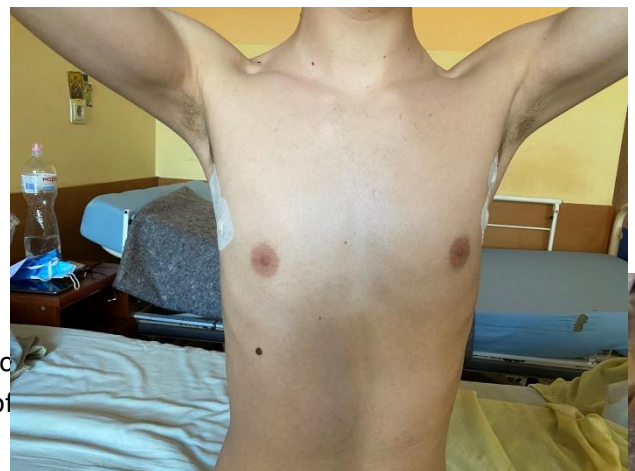
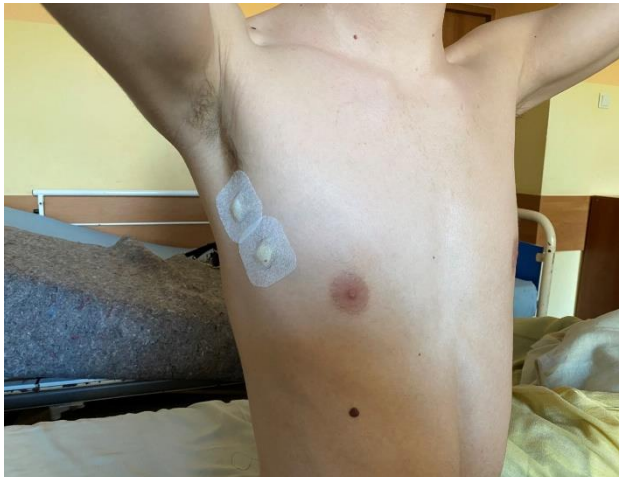
**Przed**

**Po**

Natychmiast po operacji dłonie stają się suche i ciepłe i długo zachowują ten stan.

W okresie pooperacyjnym z rzadka jest możliwe powstanie resztkowej komory odmowej oraz rozwój hiperhydrozy kompensacyjnej (plecy, tylna powierzchnia uda), którą jest lepiej tolerowana i uważana za bardziej akceptowalną społecznie, niż nadpotliwość dłoni.



wroc  
prof

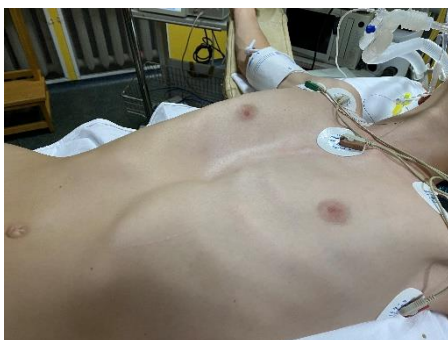1. Noszenie odzieży i obuwia z naturalnych tkanin i skóry.
2. Unikanie preparatów, których skutki uboczne sprzyjają nasileniu nadpotliwości.
3. Minimalizację stresu i trening autogenny.

4. Promocję wiedzy o samoistnej hiperhydrozie dłoni i stóp w celu wyeliminowania niepotrzebnych, a czasem nawet szkodliwych konsultacji u neurologa/neuropsychologa.



## **WRODZONA WADA ROZWOJOWA: KLATKA PIERSIOWA LEJKOWATA**

Najbardziej rozpowszechniony rodzaj deformacji klatki piersiowej, który jest widoczny od razu po urodzeniu i częściej występuje u chłopców.



Przyczyną jest wrodzona wada rozwoju chrząstek żebrowych i niezróżnicowana dysplazja tkanki łącznej, wskutek czego mostek i dolne chrząstki żebrów zapadają się w kierunku kręgosłupa. Ponadto deformacja może być uwarunkowana czynnikami genetycznymi, towarzyszącą skoliozą, zespołem Marfana, wadami zastawkowymi serca.

W miarę upływu czasu deformacja się pogłębia i jest możliwe opóźnienie w rozwoju fizycznym dziecka.

Rozróżnia się następujące stopnie deformacji:

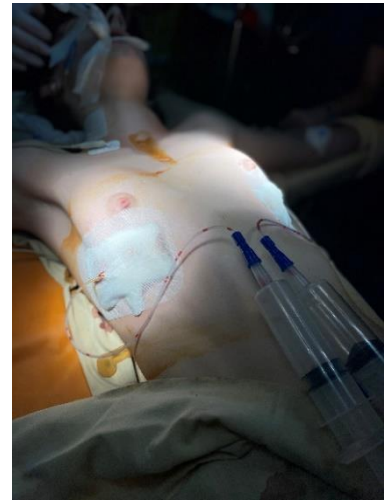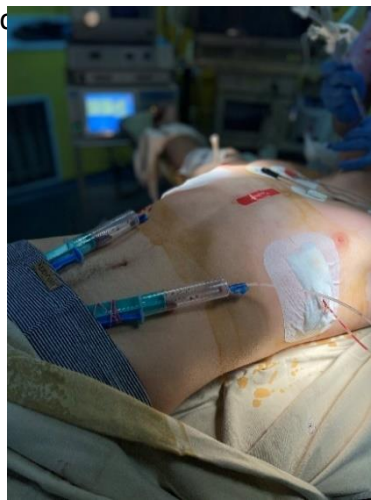I st. – głębokość deformacji do 2 cm, bez przesunięcia serca.

II st. – głębokość deformacji do 4 cm, możliwe przesunięcie serca do 3 cm w lewo.

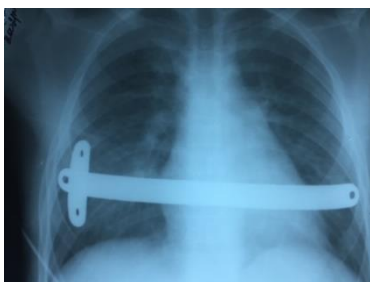
W przypadku III-IV stopnia deformacji występują zmiany układu sercowo-naczyniowego i oddechowego z powodu zapadnięcia się mostka, który uciska serce i naczynia, przemieszczając je w lewo.

Deformację I stopnia można skorygować za pomocą leczenia zachowawczego, specjalnej gimnastyki lub uprawiania pewnych dyscyplin sportowych. Reszta deformacji jest korygowana w sposób chirurgiczny.

Optymalny wiek na wykonanie operacji to 12-16 lat.



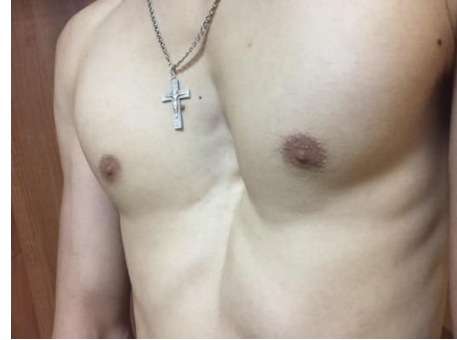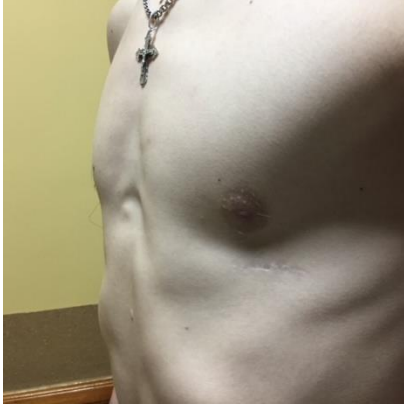W szpitalu LODKL „OHMATDYT” od 2005 roku przeprowadza się korekcję wady małowazyjną metodą Nussa pod kontrolą wideotorakoskopową, w czasie której pod mostkiem przeprowadza się i mocuje płytkę metalową (jedną lub dwie, z lub bez stabilizatora). Metoda ta została nieco zmodyfikowana przez nasz zespół chirurgiczny w celu ułatwienia wykonania zabiegu oraz przyśpieszenia rekonwalescencji w okresie pooperacyjnym.



*RTG pacjenta po operacji – płytka metalowa w miejscu największego zapadnięcia się mostka oraz dodatkowy stabilizator po lewej stronie.*

W okresie pooperacyjnym znieczulenie zapewnia się za pomocą pompy elastomerowej, która umożliwia pacjentowi samodzielną regulację prędkości przepływu anestetyku w zależności od zespołu bólowego.

Po 2-3 latach przeprowadza się drugi etap zabiegu chirurgicznego polegający na usunięciu płytek. Efekt korekty jest trwały.



W czasie drugiej operacji nacięcia są wykonywane w tych samych miejscach, na bliznach, dlatego nowe blizny nie powstają.

### **Profilaktyka lejkowatej deformacji klatki piersiowej (oraz ogólnie deformacji klatki piersiowej):**

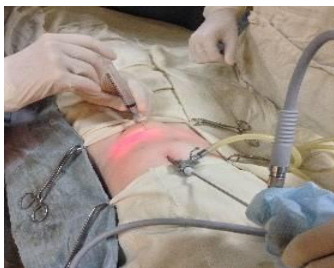1. Niezwleknie z kontaktem z lekarzem (konsultacja u specjalisty zajmującego się tymi problemami).
2. Aktywność fizyczna, uprawianie sportu (pływanie, piłka wodna, wioślarstwo, biegi narciarskie, pilates).
3. Zaleca się naukę gry na instrumentach dętych (flet, saksofon, sopiłka, trąbka).



## **PRZEPUKLINY PACHWINOWE U DZIECI**

Przepukliny pachwinowe u dzieci są jedną z najczęstszych patologii, z którymi mają do czynienia chirurdzy dziecięcy wykonujący operacje zarówno w trybie planowym, jak i pilnym.

Wada ta częściej występuje u chłopców, niż u dziewczynek (10-krotnie), co jest związane z zstąpieniem jąder do moszny poprzez kanał pachwinowy.



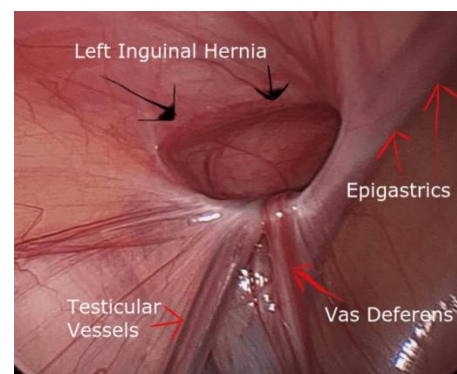
W większości przypadków **przepuklina pachwinowa w chirurgii dziecięcej** jest wrodzoną wadą rozwoju, gdy narządy jamy brzusznej (jelita u chłopców oraz jajniki u dziewczynek) wypełniają niezarośnięty wyrostek pochwy otrzewnej w kanale pachwinowym, co powoduje ich uszkodzenie oraz martwicę w wyniku uwięźnięcia.



Przepukliny mogą też być nabyte wskutek słabości i niedorozwoju mięśni i tkanki łącznej ścian jamy brzusznej, gdy przepuklina przechodzi przez dół pachwinowy. Powstają przeważnie u nastolatków w związku z fizyczną aktywnością.

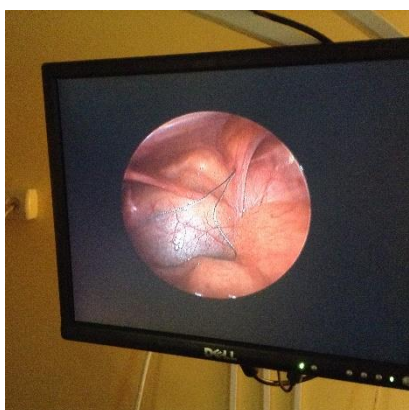
Przepuklinę pachwinową można rozpoznać na podstawie wywiadu oraz badania obiektywnego:

- w pachwinie, mosznie lub w okolicach warg sromowych większych pojawia się miękkie wypuklenie, które z reguły nie boli, lecz stwarza dyskomfort;
- guz staje się widoczny lub zwiększa po wysiłku, kiedy dziecko płacze lub kaszle (próba kaszlowa);
- w pozycji leżącej i po rozluźnieniu ciała wypuklenie zmniejsza się lub zanika.



W przypadku przepukliny bez powikłań jelito poprzez poszerzony pierścień pachwinowy może przemieszczać się wewnątrz i na zewnątrz.

Niebezpiecznym powikłaniem przepukliny pachwinowej jest uwięźnięcie, uniemożliwiające cofnięcie się zawartości worka przepuklinowego do jamy brzusznej.



#### **Objawy kliniczne uwięźnięcia przepukliny:**

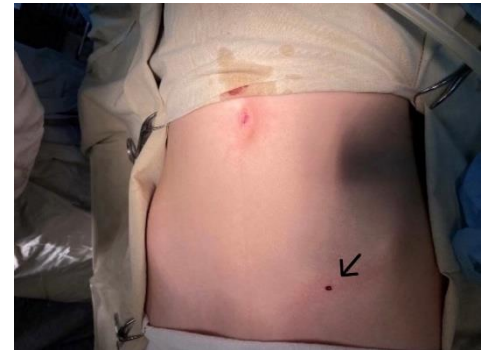- ostry ból brzucha, gromadzenie się nadmiaru gazów w jelitach;
- guz staje się twardy i bolesny, skóra ponad guzem jest zaczerwieniona, odprowadzenie zawartości guza do jamy brzusznej jest niemożliwe;
- ogólny stan ulega pogorszeniu, dziecko jest bardzo niespokojne, wymiotuje, brzuch jest wzdęty, pojawia się gorączka.

#### **Leczenie chirurgiczne.**

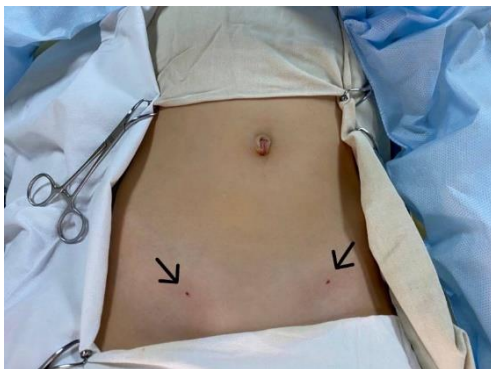
Najbardziej odpowiedni dla operacji jest wiek od trzech miesięcy do 5 lat, jeśli przepuklina nie jest uwięźnięta. W innych przypadkach wykonuje się operację w trybie pilnym.

W naszym szpitalu przeprowadzamy małoinwazyjny zabieg korekcji chirurgicznej tej wady - **hernioplastykę laparoskopową metodą PIRS (Percutaneous Internal Ring Suturing)**.

Zabieg laparoskopowy wykonuje się bez nacięć w okolicy kanału pachwinowego, w sposób przezskórny zszycia pierścienia pachwinowego przez jedno przekłucie nad pierścieniem oraz wprowadzenia wziernika przez otwór w pępku o średnicy 3-5 mm. Otwór zszywa się szwem wewnętrznym, dzięki czemu blizna jest niewidoczna.



Dodatkowa zaleta tego typu operacji polega na możliwości zbadania przeciwległego pierścienia pachwinowego i wykonania jednoczesnej obustronnej korekcji w przypadku stwierdzenia zmian patologicznych.



Po operacji laparoskopowej dziecko jest narażone na mniejsze dolegliwości bólowe, efekt kosmetyczny jest o wiele lepszy i już wieczorem pacjent może wrócić do domu.

#### **Profilaktyka przepuklin pachwinowych i ich powikłań:**

1. U 99% dzieci przepuklina pachwinowa jest wrodzoną wadą rozwoju. Najczęściej występuje u dzieci urodzonych we wcześniactwie i skrajnym wcześniactwie, w związku z czym profilaktyka porodów przedwczesnych i właściwe prowadzenie ciąży przez ginekologa-położnika hipotetycznie minimalizuje ryzyko pojawienia się przepukliny pachwinowej u noworodka.
2. Profilaktyka przewlekłych zaparć i zakażenia jelit.
3. Wczesne wykrycie i dynamiczna obserwacja fizjologicznego wodniaka jądra u noworodków.
4. Profilaktyka uwięźnięcia przepukliny pachwinowej – w razie rozpoznania patologii zaleca się wykonanie operacji w trybie planowym w ciągu 1-2 miesięcy.



## Oddział urologiczny

700-800 operacji co roku;

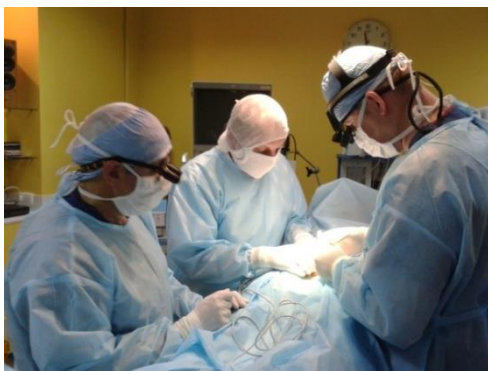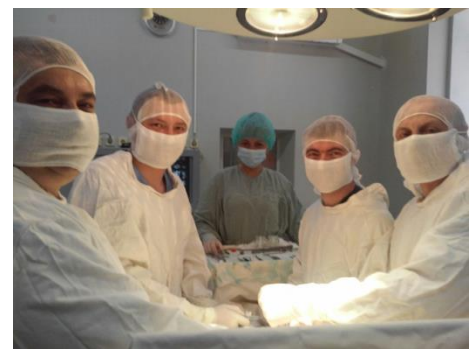ponad 100 złożonych zabiegów rekonstrukcyjnych na narządach układu moczowego i płciowego co roku;

operacje u noworodków;

stosowanie zasad chirurgii oszczędzającej;

złożone zabiegi rekonstrukcyjne w przypadku:

- wodonercza,
- moczowodu olbrzymiego,
- refluksu pęcherzowo-moczowodowego,
- zdwojenia dróg moczowych,



- spodziectwa,
- wierzchniactwa,
- hermafrodytyzmu;

małoinwazyjne zabiegi endoskopowe i laparoskopowe w przypadku:

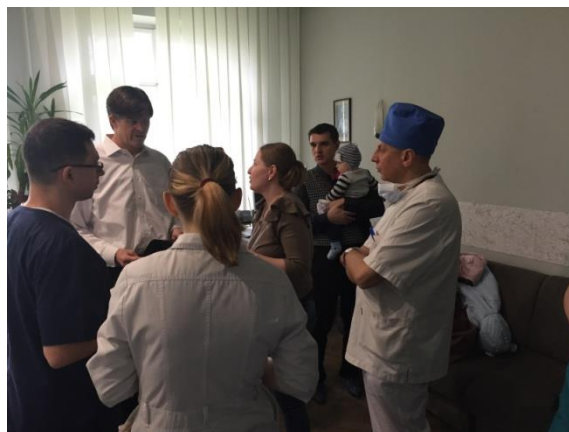- wodonercza,
- wodonercza segmentowego,
- refluksu pęcherzowo-moczowodowego;

- dysplazji torbielowatej nerek;
- zastawek cewki tylnej;
- wnętrstwa;
- żylaków powrózka nasiennego;

- torbieli ujścia moczowodowo-pęcherzowego.

Nawiązana współpraca z urologami dziecięcymi z

USA, Kanady, Wielkiej Brytanii, Polski.




## PROBLEMY MAŁYCH CHŁOPCÓW (PORADY DLA RODZICÓW)

Narodziny dziecka to jedno z najważniejszych wydarzeń w naszym życiu. Istnieje szereg ogólnie znanych czynności, które należy wykonywać opiekując się dzieckiem aby zapewnić jego zdrowy rozwój. Lecz są też kwestie bardziej delikatne i intymne, na które należy zwrócić uwagę po urodzeniu dziecka, w zależności od jego płci.



Narządy płciowe chłopców mają bardziej skomplikowaną budowę, przechodzą bardziej skomplikowany proces kształtowania w okresie prenatalnym i potrzebują do tego potężnego hormonalnego wpływu testosteronu płodowego, w odróżnieniu od dziewczynek. Praktyka pokazuje, że zaburzenia płciowe u małych mężczyzn występują o wiele częściej. Jest to spowodowane tym, że rozwój męskiego układu



płciowego jest nadzwyczaj wrażliwy na działanie negatywnych czynników zewnętrznych i wewnętrznych. Narodzenie chłopca wymaga od lekarzy oddziałów położniczych, pediatrów i lekarzy rodzinnych większej uwagi i spostrzegawczości, czasem nawet więcej wiedzy i więcej pracy w zakresie przygotowania rodziców do opieki nad noworodkiem. Przede wszystkim należy zwrócić uwagę na wielkość i symetrię moszny, obecność w niej obu jąder. W tym celu można wykonać delikatne obmacywanie prawej i lewej połowy oraz odpowiednich jąder.

Niezbędne jest także zbadanie okolicy pachwinowej pod względem występowania asymetrii z powodu nietypowego uwypuklenia; wielkości i kształtu prącia pod względem skrzywienia, rozszczepienia napletka, zwężenia otworu napletka, zaburzeń w oddawaniu moczu z powodu zmian w okolicy cewki moczowej. Należy koniecznie zwrócić uwagę rodziców na to, jak ważne jest obserwowanie chłopca podczas oddawania moczu – jego zachowania, szerokości cewki oraz czasu trwania tego procesu. W razie jakichkolwiek wątpliwości rodzice muszą natychmiast zasięgnąć porady urologa dziecięcego - lekarza specjalizującego się w leczeniu schorzeń układu moczowo-płciowego u chłopców. Lepiej jest zaasekurować się, a niż przeoczyć objawy choroby, która może zrujnować życie.



W praktyce urologa dziecięcego do najbardziej częstych chorób narządów płciowych u chłopców, z powodu których rodzice zwracają się o pomoc lekarską, należy stulejka, zrosty napletka, wodniak jądra i powrózka nasiennego, wnetrostwo (niezstąpienie jąder), spodziectwo (nietypowa lokalizacja zewnętrznego ujścia cewki moczowej i deformacja penisa), żylaki powrózka nasiennego.

Doświadczeni urolodzy dziecięcy LODKL „OCHMATDYT” udzielają pomocy w przypadku problemów zdrowotnych u chłopców.

## **Ból jądra**

Jednym z najczęstszych problemów chłopców w każdym wieku jest ból jądra, który może być objawem różnych schorzeń i zawsze wymaga konsultacji u urologa lub chirurga dziecięcego w celu zapobiegania zaburzeniom funkcji reprodukcyjnej tego ważnego narządu.

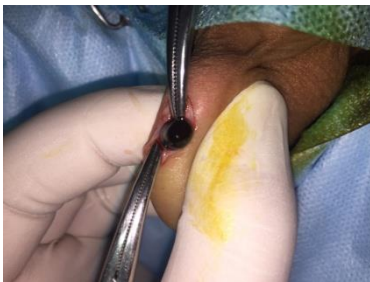### **Ewentualne przyczyny:**

- skręcenie jądra,
- zapalenie jądra i najądrza,
- skręt przyczepka jądra,
- choroby zakaźne (nagminne zapalenie przyusznic),
- choroby wrodzone (torbiel, przepuklina, wodniak, żylaki powrózka nasiennego),
- nowotwory jądra.

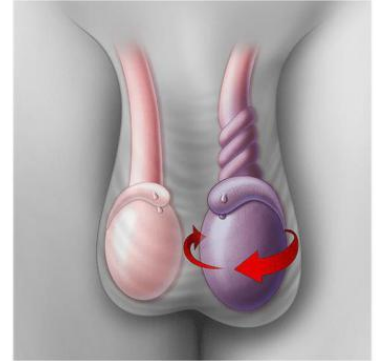
## Skrećenie jądra

Za przyczynę ostrego bólu jądra u dziecka uznaje się skrećenie jądra dopóki w wyniku badań diagnostycznych nie zostanie postawione rozpoznanie ostateczne. **Do objawów należy** gwałtowny ból, który najpierw może być umiejscowiony w dole brzucha i dopiero potem w mosznie, oraz szybkie powstanie jednostronnego obrzęku moszny. W czasie badania wizualnego jądro znajduje się w górnej części moszny lub w pozycji poziomej. Chłopcy są bardzo niespokojni, chodzą z szeroko rozstawionymi nogami, wymiotują. Natomiast w fazie początkowej silny ból może być jedynym objawem choroby.

Skreć przyczepków jądra i najądrza oraz zapalenie najądrza mogą przypominać skrećenie jądra, lecz obraz kliniczny kształtuje się wolniej. Często diagnostykę różnicową umożliwia dopiero zabieg chirurgiczny. Dziecko jest hospitalizowane z powodu „ostrej choroby jądra”, co jest pojęciem bardziej ogólnym.



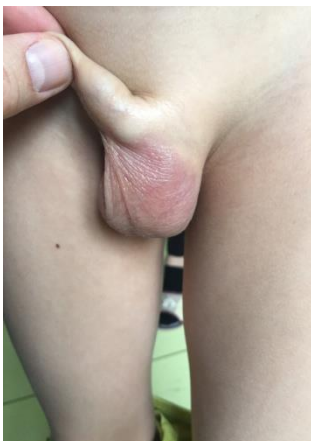Leczenie skrećenia jądra polega na pilnym wykonaniu zabiegu chirurgicznego w celu odkrećenia i stabilizacji jąder w mosznie (w ciągu pierwszych 6-8 godzin od początku choroby). W przypadku opóźnionej diagnostyki i operacji dochodzi do niedokrwienia i martwicy jądra, które podlega usunięciu. W razie skrećenia przyczepka zostaje on usunięty, natomiast w przypadku objawów wtórnego zapalenia jądra i najądrza wykonuje się drenaż jamy surowiczej moszny.



## Zapalenie najądrza

Obrzęk i ból występują w okolicy najądrza, chociaż jądro też może być bolesne. Moszna często jest obrzęknięta, zaczerwieniona i gorąca w dotyku. Pojawiają się objawy zaburzeń oddawania moczu: ból, pieczenie i nadmierna potrzeba oddania moczu.

Najczęstszą przyczyną tego stanu jest zakażenie dróg moczowych. Najprawdopodobniej zapalenie najądrza u dzieci jest spowodowane przedostaniem się zakażonego moczu do nasieniowodu.



Szczególną uwagę należy poświęcić dzieciom z moczeniem nocnym i mającym problemy z oddawaniem moczu.

We wszystkich kategoriach wiekowych wszelkie zabiegi na cewce moczowej, w tym założenie cewnika moczowego na stałe, stanowią czynnik ryzyka rozwoju stanu zapalnego najądrza. U dzieci stosuje się najpierw leczenie zachowawcze obejmujące antybiotykoterapię i leczenie miejscowe. W przypadku braku efektu zaleca się wykonanie zabiegu chirurgicznego.

## Zapalenie jądra

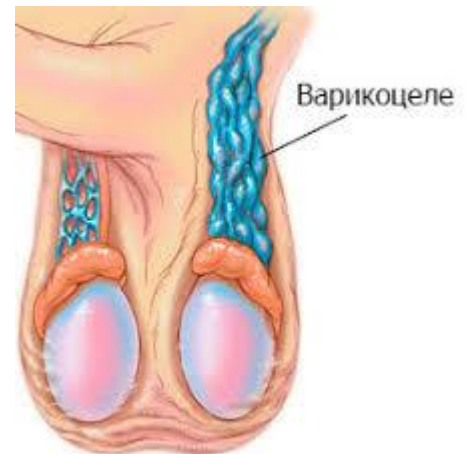Obraz kliniczny jest podobny do zapalenia najądrza. Obrzęk jest umiejscowiony wyłącznie w jądrach. Zapalenie jądra rzadko występuje w krajach, w których dzięki wprowadzeniu szczepień ochronnych zmniejszyła się zachorowalność na nagminne zapalenie przyusznic, lecz może być związane z zapaleniem najądrza (zapalenie jądra i najądrza). Diagnostyka różnicowa zapalenia i skręcenia jądra czasem jest trudna, stąd w razie jakiegokolwiek wątpliwości pacjenta należy natychmiast skierować do szpitala.

## Żylaki powrózka nasiennego

U starszych dzieci występują widoczne objawy poszerzenia naczyń żylnych splotu wiciowatego powrózka nasiennego w lewej połowie moszny oraz niekiedy ból jądra. W większości przypadków choroba powoduje obniżenie płodności. Stosuje się przeważnie leczenie chirurgiczne.

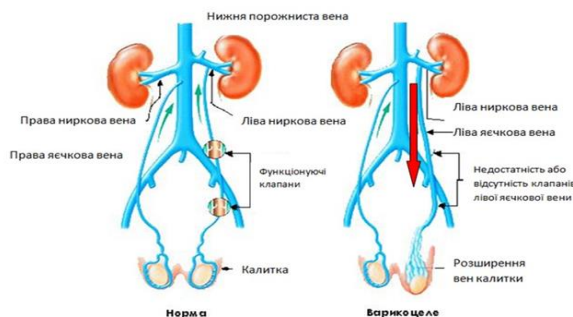
Ponadto warto pamiętać, że ból jądra może być oznaką nowotworów lub innych groźnych chorób, dlatego dziecko koniecznie musi zostać zbadane przez urologa dziecięcego.

Co roku w szpitalu LODKL „OCHMATDYT” z powodzeniem wykonuje się ponad 100 operacji z powodu zespołu bólowego jąder oraz objawów stanu zapalnego moszny. Następnie dzieci znajdują się pod obserwacją urologa dziecięcego.



Żylaki powrózka nasiennego to poszerzenie żył jądra wskutek zaburzenia odpływu krwi żylniej. Najczęściej ta patologia występuje u nastolatków i w większości przypadków rozwija się po lewej stronie. To jest związane z tym, że u wszystkich osób płci męskiej lewa żyła jądrowa wpada do żyły nerkowej lewej, i w razie zaburzenia jej drożności (wrodzonego zwężenia żyły, ucisku przez aortę i tętnicę kręgową górną) dochodzi do nieprawidłowego odpływu krwi z żyły nerkowej do splotu wiciowatego powrózka nasiennego i jądra po lewej stronie.

## Objawy chorobowe



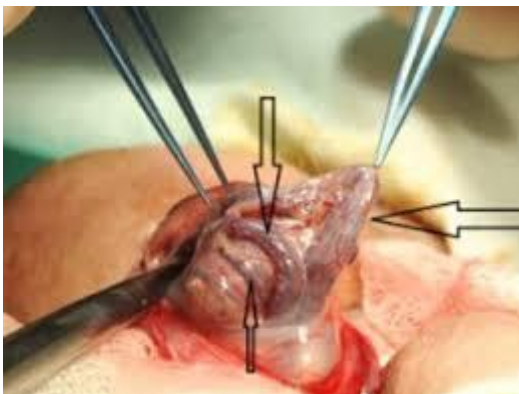
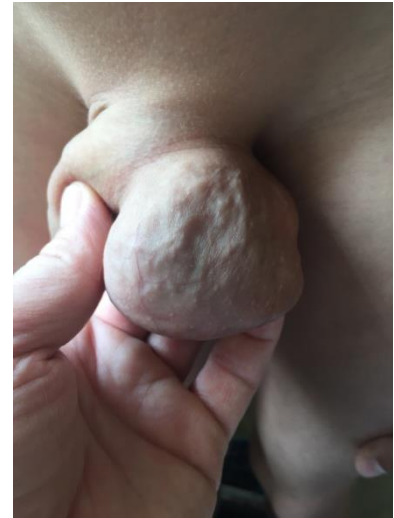Z reguły, choroba nie powoduje uciążliwych dolegliwości. Czasem chłopcy odczuwają dyskomfort lub uczucie ciężkości w mosznie. Zazwyczaj patologię wykrywa się podczas badań profilaktycznych, badań na wojskowej komendzie uzupełnień oraz przez samych uzupełnień. Podstawowym objawem żylaków powrózka

nasiennego jest powiększenie lewej połowy moszny. W trakcie badania można wymacać poszerzone naczynia żyłne jądra lewego, które tworzą charakterystyczny splot o wyraźnych obrysach. Jako badanie dodatkowe przeprowadza się ultrasonografię naczyń lewej nerki i lewego jądra. W wieku dziecięcym nie jest przeprowadzane badanie nasienia, które decyduje o wyborze sposobu leczenia u dorosłych i jest wykonywane u osób powyżej 18 roku życia.

### **Dlaczego ta choroba jest tak niebezpieczna?**

Jądra mężczyzny pełnią dwie podstawowe funkcje: wytwarzają męskie komórki płciowe niezbędne do rozmnażania płciowego oraz testosteron – hormon odgrywający bardzo ważną rolę w organizmie.

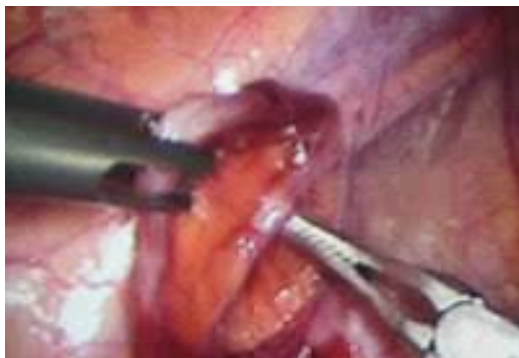Żylaki powrózka nasiennego nie ograniczają zdolność do pracy i nie pogorszą jakości życia. Jednak ten problem ma żywotne znaczenie dla mężczyzny, ponieważ typowym powikłaniem żylaków jest męska niepłodność.



### **Czy operacja jest niezbędna?**

Dziecko powinno zostać zbadane przez urologa dziecięcego. W niektórych przypadkach operacja nie jest potrzebna. Bezwzględnym wskazaniem do operacji jest zmniejszenie wielkości jądra, stały ból oraz zaawansowane żylaki powrózka nasiennego.

Każdy przypadek wymaga indywidualnego podejścia, badania i leczenia. Zabieg chirurgiczny wykonuje się metodą mikrochirurgiczną (pachwinowa warikocelktomia Marmara) lub laparoskopową.



Urolodzy dziecięcy LODKL „OCHMATDYT” doskonale opanowali wszystkie metody chirurgicznego leczenia tej choroby.

### **Wodniak jąder i powrózka nasiennego**

Wodniak jąder i powrózka nasiennego to bardzo rozpowszechnione choroby wieku dziecięcego, związane z procesem zstępowania jąder z jamy brzusznej płodu do moszny, kiedy w powrózku nasiennym pozostaje niezarośnięty wyrostek pochwy otrzewnej. Po urodzeniu się chłopca i zakończeniu procesu zstępowania jąder do

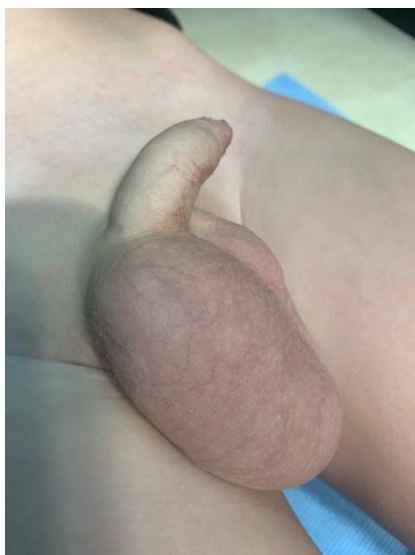

moszny wyrostek pochwowy otrzewnej powinien się zamknąć, zarosnąć. Jeżeli tak się nie staje, to pojawia się kanał pomiędzy jamą surowiczą jądra a jamą brzuszną, z której do jamy jądra spływa płyn surowiczny, w wyniku czego powstaje wodniak.

### **Dlaczego wodniak jądra i powrózka nasiennego jest niebezpieczny?**

Wysokie ciśnienie wywierane przez płyn powoduje ucisk jądra i naczyń biegnących wzdłuż powrózka nasiennego, zaburzenie krążenia limfy i krwi w jądrze. Ponadto obecność płynu zakłóca termoregulację otoczenia jąder, które są szczególnie wrażliwe na zmiany temperatury. W przypadku braku pomocy medycznej w tkance jądra stopniowo rozwijają się procesy stwardnienia, a przy dużych wodniakach – nawet zanik jądra. Oznacza to poważne problemy w wieku dorosłym.

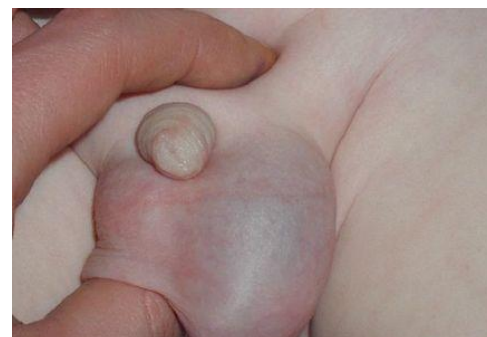### **Obraz kliniczny i diagnostyka**



Zazwyczaj chorobę rozpoznaje się od razu po urodzeniu, już na oddziale położniczym, i ma ona miarowy, spokojny przebieg. Wodniak jądra i powrózka nasiennego może być jednostronny (występuje częściej) lub obustronny. Podstawowym objawem jest powiększenie połowy moszny, w przypadku wodniaka obustronnego — całej moszny. W czasie palpacji przeważnie ma elastyczną konsystencję. Często wodniak zmniejsza się lub w całości znika podczas snu (płyn przechodzi do jamy brzusznej), lecz do końca dnia znowu wraca do pierwotnej wielkości. Z reguły nie wpływa na stan dziecka. Wodniak może też mieć ostry przebieg, gdy staje się napięty z powodu nieodpowiedniości ilości płynu spływającego z jamy brzusznej i pojemności worka. Dziecko staje się niespokojne, traci apetyt, macha nogami. Wodniak

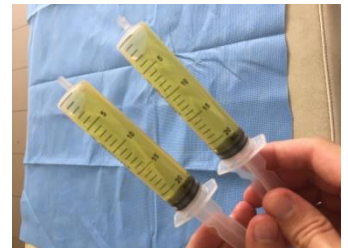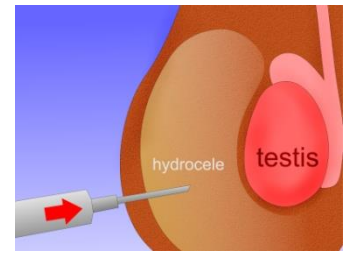
istotnie się zwiększa, w dotyku jest twardy, wypełniony, napięty. W takiej sytuacji należy różnicować napięty wodniak jądra i powrózka nasiennego z uwięzieniem przepukliny pachwinowej lub pachwinowo-mosznowej.

Czasem objawy wodniaka jądra i powrózka nasiennego pojawiają się nie po narodzinach, lecz później, w wieku 1–2 lat, i rodzice pytają: „Jak to się stało, dlaczego?”. Lekarz powinien wyjaśnić, że wodniaki wrodzone mogą znajdować się w stanie nieaktywnym, gdy ściany wyrostka pochwowego otrzewnej opadły, skleiły się, lecz nie zrosły i kanał nie zarósł. Jest, ale nie funkcjonuje. Wszelkie czynniki powodujące podwyższenie ciśnienia w jamie brzusznej (kaszel, zaparcia, podnoszenie ciężkich przedmiotów) oraz urazy pachwiny doprowadzają do rozklejenia się ścian kanału i płyn z brzucha przedostaje się do jądra.



## Leczenie

W przypadku korzystnego przebiegu choroby możliwe jest samowyleczenie dziecka w wieku 1–1,5 roku. Jeżeli choroba nie znika w tym terminie lub pojawia się po raz pierwszy w wieku powyżej 1 roku, należy zastosować leczenie chirurgiczne. U dzieci do 1 roku życia z dużym lub napiętym wodniakiem wykonuje się punkcję wodniaka z ewakuacją płynu i nałożeniem na mosznę opatrunku uciskowego. Czasem niezbędne jest powtórne wykonanie punkcji. Jeżeli to nie daje efektu i choroba postępuje, urolog dziecięcy podejmuje decyzję o zastosowaniu leczenia chirurgicznego we wczesnym wieku (przed ukończeniem 1 roku życia). Urolodzy dziecięcy LODKL „OCHMATDYT” doskonale opanowali wszystkie metody chirurgicznego leczenia tej choroby.



## Wnętrostwo

Jedna z najczęstszych anomalii narządów płciowych u dzieci charakteryzująca się brakiem jednego lub dwóch jąder w mosznie. U około 4–5% chłopców po narodzeniu stwierdza się niezstąpienie jąder, lecz w ponad połowie przypadków ten proces trwa w ciągu pierwszych 3 miesięcy życia, po czym częstość występowania wnętrostwa wynosi 1–2%.



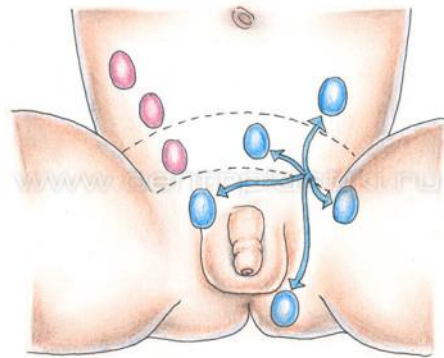
## Dlaczego wnętrostwo jest niebezpieczne?

Choroba jest niebezpieczna z powodu tego, że nietypowe umiejscowienie jądra lub jąder powoduje mechaniczne ściskanie przez otaczające je tkanki (co jest niemożliwe w worku mosznowym) oraz zmienia temperaturę (temperatura moszny zawsze jest niższa, niż temperatura pachwiny, jamy brzusznej lub innych miejsc, w których może zatrzymać się jądro). Właśnie czynnik mechaniczny i temperaturowy wywołuje dystrofię i zanik nabłonka zarodkowego, który odpowiada za wytwarzanie i dojrzewanie komórek płciowych, a więc za przyszłe potomstwo. Ponadto wymienione czynniki wpływają na zaburzenie funkcji komórek produkujących męskie hormony płciowe i decydujących o „męskich” właściwościach organizmu. W przypadku braku adekwatnej pomocy medycznej powikłaniem choroby może być rozwój nowotworu złośliwego po zakończeniu okresu dojrzewania płciowego.

W normie zstępowanie jąder z jamy brzusznej do moszny odbywa się w sposób zaprogramowany przez naturę. Jeśli pod wpływem jakiegokolwiek czynnika jądro pozostaje w jamie brzusznej, mówi się o jądrze brzusznej (wnętrostwo prawdziwe), w kanale pachwinowym – o jądrze kanałowym.

## Obraz kliniczny i diagnostyka

W trakcie badania wstępnego na oddziale położniczym można wykryć takie oznaki wnetrostwa, jak brak jednego lub dwóch jąder w mosznie oraz niedorozwój połowy lub całej moszny (obecność jądra w mosznie stymuluje jej wzrost). U chłopców z jądrem kanałowym można je wyczuć w czasie obmacywania odpowiedniej części pachwiny. Jeżeli jądro zatrzymało się w jamie brzusznej, jego wypalpowanie jest niemożliwe. Niekiedy rodzice zwracają uwagę na to, że jądra w mosznie najpierw były, a potem zniknęły i pojawiają się od czasu do czasu (szczególnie podczas snu lub w ciepłej kąpeli). Jest to tak zwane wnetrostwo rzekome związane z nadmiernym pobudzeniem układu nerwowego i skurczem mięśnia dźwigacza jądra, które nie wymaga leczenia chirurgicznego.



Jeśli jądro nie jest wyczuwalne, lekarz w celu wyjaśnienia sytuacji może przeprowadzić diagnostykę ultrasonograficzną, laparoskopię, badania hormonalne oraz rentgenograficzne (angiografię, tomografię komputerową, scyntyografię radionuklidową).

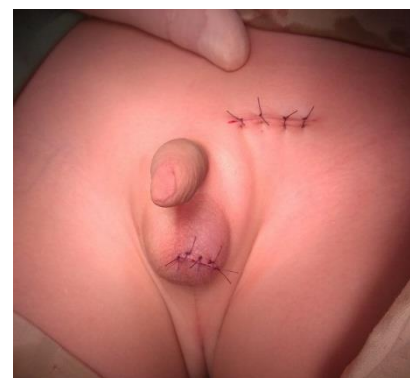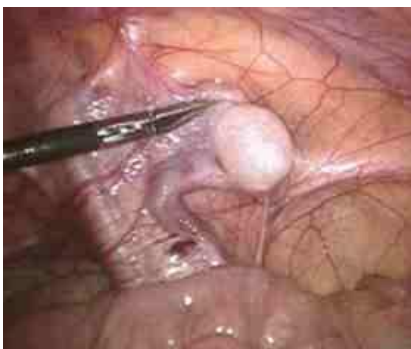Zazwyczaj wnetrostwo jednostronne nie powoduje zatrzymania rozwoju płciowego dziecka, które jest możliwe w przypadku patologii obustronnej.

Chłopców z podejrzeniem niezstąpionych jąder kieruje się do urologa dziecięcego, który po zbadaniu dziecka określa plan dalszych badań diagnostycznych i sposób leczenia.

## Leczenie

Cel końcowy leczenia polega na sprowadzeniu jądra do moszny. Terapię wnetrostwa należy zakończyć przed ukończeniem 1 roku życia (w ostateczności w 2 roku życia). Najważniejszy etap dojrzewania komórek płciowych w jądrze przypada na drugą połowę 1-go roku życia, dlatego leczenie powinno zostać rozpoczęte w wieku 6 miesięcy. Dodatkowo pozwala to zapobiec ewentualnemu rozwojowi nowotworów złośliwych niezstąpionych jąder w przyszłości.

Podstawową metodą leczenia choroby jest zabieg chirurgiczny. Operacja sprowadzenia jądra do moszny nazywa się orchidopeksja. W przypadku jądra brzuszego, jeśli umocowanie jądra na dnie moszny jest technicznie niemożliwe z powodu zbyt krótkich naczyń powrózka nasiennego, leczenie chirurgiczne składa się z dwóch etapów: I etap — jądro sprowadza się z jamy brzusznej i pozostawia za pierścieniem pachwinowym powierzchownym, II etap — po 8–12 miesiącach jądro sprowadza się na dno moszny. Ponadto w razie jądra



brzusznego wykonuje się operację laparoskopową metodą Fowlera-Stephensa lub Shehata, która też jest dwuetapowa.

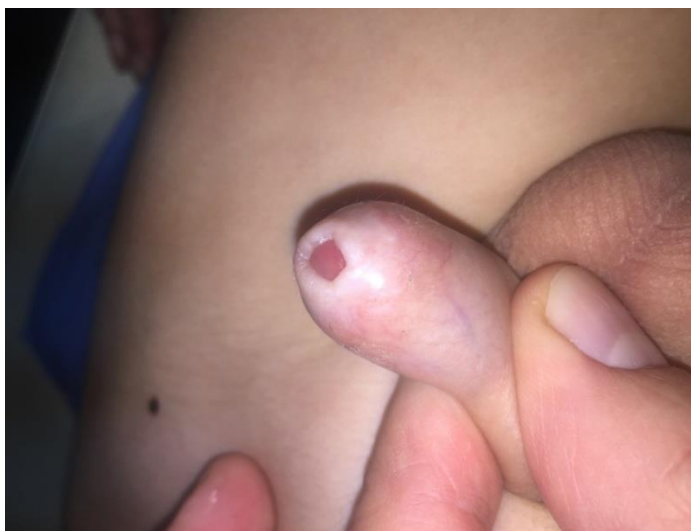

Terapia hormonalna może zostać zastosowana jako pierwszy etap leczenia wnetrostwa obustronnego, natomiast w przypadku wnetrostwa jednostronnego – w razie stwierdzenia zaburzeń wewnątrzwydzielniczych oraz wnetrostwa rzekomego.

Wnetrostwo uznaje się za aktualny problem współczesnej medycyny i często wymaga współpracy i połączenia wysiłków urologa i endokrynologa dziecięcego, a także genetyka.

Operację powinien wykonać urolog dziecięcy, który posiada duże doświadczenie w tak delikatnych zabiegach chirurgicznych, od których wyniku zależy zdrowie i dalsze życie przyszłego mężczyzny.

## Stulejka

Prawie wszyscy chłopcy rodzą się z fizjologicznym zwężeniem ujścia napletka – jest to stan, kiedy napletek ma kształt koniczny, wąskie uście, nie zsuwa się poza żołądź prącia i i ciągle ją przykrywa. Bardzo często towarzyszą temu zrosty pomiędzy żołądź a wewnętrzną blaszką worka napletkowego. Mądra natura nie tylko stworzyła unikalny organizm chłopca, ale też zadbała o dalszy rozwój przyszłego mężczyzny. Normalny proces rozwoju rącia jest naturalny i spontaniczny i obejmuje dojrzewanie tkanek napletka — staje się on mniej gęsty, bardziej elastyczny, ujście napletka się poszerza, znikają zrosty worka napletkowego, więc pojawia się możliwość wolnego odsłonięcia żołądź prącia przed okresem dojrzewania płciowego. Czas trwania i przebieg tego procesu jest różny, lecz w normie podstawowe elementy powinny się ukształtować we wczesnym dzieciństwie (w ciągu pierwszych 2–3 lat życia), chociaż u 20% chłopców fizjologiczne zwężenie ujścia napletka występuje w wieku 5 lat, a zrosty worka napletkowego mogą w całości zniknąć dopiero w wieku 8–10 lat.



W przeciwieństwie do zwężenia fizjologicznego stulejka jest chorobą i charakteryzuje się zaburzeniem oddawania moczu wskutek nadmiernego zwężenia ujścia napletka. Jeśli noworodek ma wyraźnie zwężone ujście worka napletkowego uniemożliwiające odsłonięcie żołądź prącia i utrudniające oddawanie moczu, jest to stulejka wrodzona. Jeśli po narodzinach dziecko oddawało mocz

normalnie, lecz z biegiem czasu, wskutek zakażenia i stanu zapalnego worka napletkowego u chłopca pojawiły się objawy chorobowe, rozpoznaje się stulejkę nabytą.

Urolodzy dziecięcy wyróżniają także stulejkę zanikową, gdy napletek jest krótki i przykrywa żołądź niby kaptur, oraz stulejkę przerośniętą, gdy napletek jest nadmiernie długi i podobny do trąby, więc zwężenie dotyczy nie tylko ujścia, lecz całego kanału.

Podstawowe objawy stulejki u dzieci to utrudnione i długie oddawanie moczu słabym strumieniem, nadmierne napięcie mięśni, ból w czasie oddawania moczu, powodujący niepokój i płacz, ciągły dyskomfort i swędzenie w okolicy narządów płciowych, niemożliwość odsłonięcia żołądź prącia, zwężony lub wcale niewidoczny otwór napletka, nadymanie się napletka podczas każdej mikcji. Często występują zmiany bliznowate w okolicy ujścia. Powikłaniem stulejki jest ropne zapalenie żołądź, załupek, infekcje dróg moczowych.



W razie uzyskania pomocy lekarza w odpowiednim czasie większość chłopców nie potrzebuje leczenia chirurgicznego. Urolog dziecięcy ustala taktykę i zakres terapii w każdym poszczególnym przypadku, indywidualnie dla każdego dziecka.

Istota zachowawczego leczenia stulejki polega na wykonaniu bezkrwawego zabiegu poszerzenia ujścia napletka i

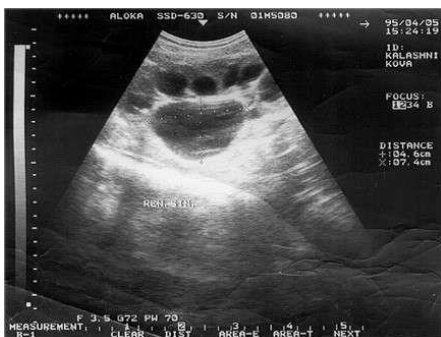usunięcia zrostów worka napletkowego w znieczuleniu miejscowym.

Wśród chirurgicznych metod leczenia stulejki najczęściej wykonuje się cyrkumcyzję (usunięcie arkuszy napletka) oraz operację metodą Rosera (plastykę napletka bez resekcji).

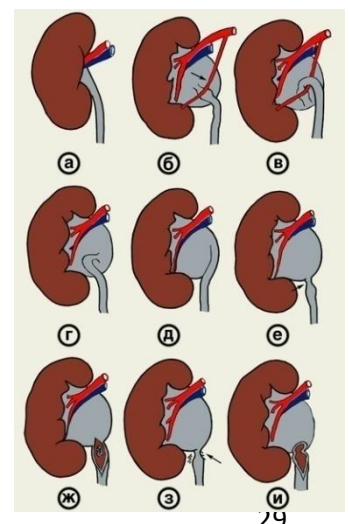
## Wodonercze

Wada rozwoju nerek charakteryzująca się powiększeniem i rozszerzeniem miedniczki i kielichów nerkowych wskutek zaburzenia drożności początkowego odcinka moczowodu. Bez odpowiedniego leczenia może spowodować zanik miąższu nerki i utratę jej funkcji. W przypadku poszerzenia górnych dróg moczowych obserwuje się poszerzenie zarówno moczowodu, jak i miedniczki i kielichów nerkowych, w wyniku zaburzenia przepływu moczu do moczowodu i dalej do pęcherza moczowego.

## Jak rozpoznać chorobę?



Zazwyczaj we wczesnych stadiach choroba przebiega bezobjawowo. Wszystkie wskaźniki laboratoryjne (wyniki badań) mogą być w normie.



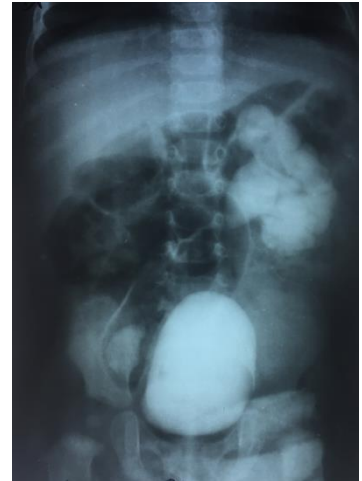Najczęściej schorzenie wykrywa się podczas USG jamy brzusznej przeprowadzanej z powodu innych problemów lub w celu profilaktyki. Objawem wodonercza mogą być ataki bólu lędźwi lub częste infekcje układu moczowego. Właśnie wczesne rozpoznanie wodonercza na początkowym etapie choroby umożliwia uratowanie narządu.

### **Jaka jest przyczyna wodonercza?**

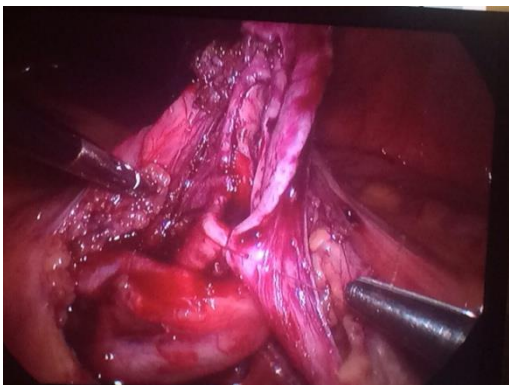Jeśli dziecko jest zdrowe, mocz wytwarzany w nerkach sływa moczowodami do pęcherza moczowego. W przypadku zwężenia moczowodu lub jego zewnętrznego ucisku spowodowanego na przykład przez dodatkowe naczynie, przepływ moczu zostaje zaburzony. W celu kompensacji rozciąga się i istotnie powiększa miedniczka i kielichy nerkowe. Jednocześnie wzrasta ciśnienie wewnątrz nerki, które jest bardzo niebezpieczne dla tkanki nerkowej, ponieważ zaczyna zanikać. Prędkość zaniku mięszu jest wprost proporcjonalne stopniowi zwężenia i stopniowi rozszerzenia układu kielichowo-miedniczkowego.

### **Jak rozwiązać problem?**

Jedynym rozwiązaniem problemu jest usunięcie zwężenia pomiędzy miedniczką a moczowodem. Lecz operacja nie zawsze jest potrzebna. W niektórych przypadkach, w początkowej fazie wodonercza patologia znika samoistnie. W podjęciu decyzji co do konieczności operacji lekarzowi urologowi pomagają dodatkowe metody badania – ultrasonografia nerek i pęcherza moczowego, diagnostyka rentgenograficzna – urografia wydzielnicza, czasem jest także wymagana renoscyntygrafia, tomografia rezonansu magnetycznego (MRI), tomografia komputerowa (TK). Pierwsze dwa z wymienionych badań zapewniają bardziej dokładną ocenę budowy chorej nerki, natomiast scyntygrafia nerek dostarcza informacji o funkcji filtru nerkowego.



### **Jeśli dziecko potrzebuje operacji**



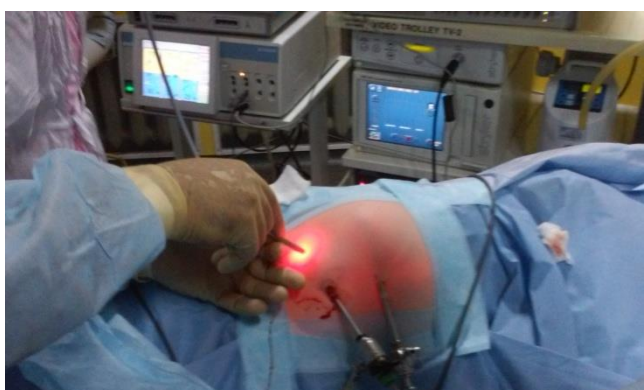Celem zabiegu jest przywrócenie drożności dróg moczowych. Należy usunąć zwężenie i przywrócić prawidłową budowę miedniczki nerkowej i moczowodów. Operację wykonuje się na podstawie wskazań indywidualnych techniką otwartą (poprzez małe nacięcie z boku) lub laparoskopową (poprzez kilka mikronacięć). Lekarze LODKL „OCHMATDYT” doskonale opanowali wszystkie metody chirurgicznego leczenia tej patologii. Operacja we wczesnej fazie rozwoju choroby zmniejsza prawdopodobieństwo utraty funkcji nerki i przyspiesza powrót do zdrowia.

# NEFROLOGIA I UROLOGIA LAPAROSKOPOWA U DZIECI

W ostatnich latach chirurdzy i urolodzy dziecięcy na Ukrainie nabywają doświadczenia wykonywania operacji laparoskopowych w celu leczenia dzieci z patologiami urologicznymi, między innymi różnymi wadami rozwoju nerek i dróg moczowych.

LODKL „OCHMATDYT” jest pierwszym ukraińskim szpitalem, w którym została wykonana laparoskopowa operacja nefrologiczno-urologiczna u dziecka.

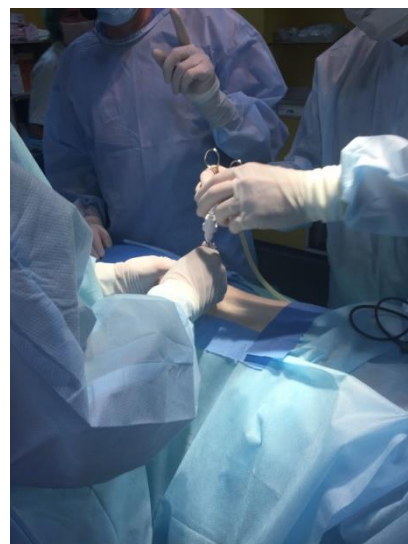
Wiedza z zakresu przeprowadzania zabiegów chirurgicznych tego typu została przekazana lekarzom LODKL „OCHMATDYT” przez prof. dr hab. n. med. Dariusza Patkowskiego



(Uniwersytet Medyczny we Wrocławiu). Dzięki wsparciu profesora Patkowskiego w 2011 roku w szpitalu zostały wykonane pierwsze laparoskopowe operacje u dzieci z wrodzonymi wadami rozwoju nerek i dróg moczowych. Wybitnym wydarzeniem dla urologów szpitala było przeprowadzenie operacji laparoskopowych wspólnie z wiodącym brytyjskim urologiem dziecięcym z Great Ormond Street Hospital for Children

w Lodynie profesorem Abrahamem Cherianem w marcu i wrześniu 2016 roku.

Dzięki naszym kolegom we Lwowskim Obwodowym Klinicznym Szpitalu Dziecięcym „OCHMATDYT” już od dziesięciu lat są wykonywane laparoskopowe nefrologiczne i urologiczne zabiegi chirurgiczne z powodu wodonercza, segmentowego poszerzenia górnych dróg moczowych z utratą funkcji jednego z segmentów, multicysty nerki, refluksu pęcherzowo-moczowodowego, torbieli nerek i in. Pacjentami chirurgicznymi były dzieci w wieku od 4 miesięcy do 17 lat. Lekarzy szpitala posiadają największe w kraju doświadczenie operacji laparoskopowych.



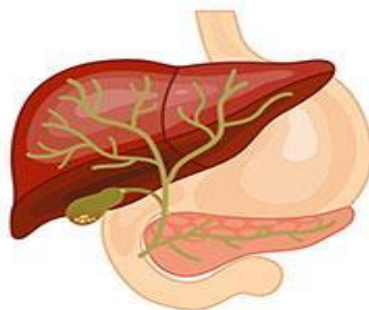
Technika laparoskopowa stwarza dobre warunki dla zbadania i mobilizacji wszystkich anatomicznych elementów nerki (obu biegunów, obu brzegów, szypuły naczyniowej, moczowodu na całej długości). Ważne elementy techniczne laparoskopii w postaci potężnego oświetlenia i powiększenia intraoperacyjnego zapewniają szerokie pole widzenia i możliwość pomyślnego wykonania najbardziej odpowiedzialnych etapów operacji. Zabiegi laparoskopowe dają doskonały efekt kosmetyczny. U większości pacjentów okres pooperacyjny przebiega bez

powikłań, z łagodnym zespołem bólowym. Dzieci zaczynają chodzić już na 2 dzień po operacji i zostają wypisane do domu w ciągu 4-7 dni.

Metody laparoskopowe są coraz częściej stosowane w szpitalu „OCHMATDYT” w chirurgii nefrologicznej i urologicznej.



# KAMICA PĘCZERZYKA ŻÓŁCIOWEGO (KPŻ)



Jest chorobą polegającą na powstawaniu i gromadzeniu się kamieni w pęcherzyku żółciowym. U ok. 1/5 populacji stwierdza się, na różnym etapie życia, wykonując badanie USG jamy brzusznej, kamienie w pęcherzyku żółciowym. Częściej chorują kobiety, osoby otyłe (zwłaszcza te, które gwałtownie się odchudzają), oraz osoby cierpiące na cukrzycę. Ponadto ryzyko zachorowania na KPŻ zwiększa wystąpienie marskości wątroby, choroby wieńcowej, liczne ciążę, duże stężenie trójglicerydów we krwi, stan po zabiegach chirurgicznych (resekcje żołądka, zespół krótkiego jelita). U ok. 50% przebiega bezobjawowo.

Mając na uwadze powyższe, widać iż tylko na niektóre czynniki mamy osobisty wpływ. Zapobieganie kamicy pęcherzyka żółciowego polega więc przede wszystkim na zmianie stylu życia. Wskazane jest dbanie o odpowiednią kaloryczność posiłków, aktywność fizyczna trwająca przynajmniej 30 minut dziennie, stopniowe zmniejszanie masy ciała do wartości pożądaných (1-2 kg na tydzień). Leki zwiększające produkcję żółci np. Raphacholin, w przypadku kamicy żółciowej powinien być stosowany z zachowaniem środków ostrożności. Sprawia on, iż pęcherzyk żółciowy lepiej opróżnia się z żółci ale może spowodować utknięcie kamienia w przewodzie pęcherzykowym i drogach żółciowych a w konsekwencji napad kolki żółciowej, mogący prowadzić do ostrego zapalenia pęcherzyka żółciowego, zapalenia dróg żółciowych a nawet ostrego zapalenia trzustki. Leczenie zachowawcze przy pomocy kwasu ursodeoksycholowego, może okazać się skuteczne w przypadku małych złożeń cholesterolowych, w których nie ma zwapnień i doprowadzić do „rozpuszczenia” kamieni żółciowych.

## **Najczęstsze objawy objawowej kamicy pęcherzyka żółciowego (kolki wątrobowej):**

- ból w prawym podżebrzu, czasami promieniujący do łopatki, z towarzyszącymi nudnościami trwający od 0,5 do 6 godzin,
- ból pojawia się po posiłku i chory wiąże występowanie dolegliwości bólowych z przyjmowaniem określonych pokarmów.

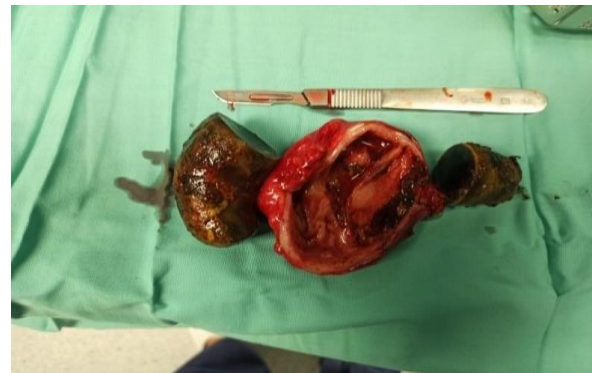
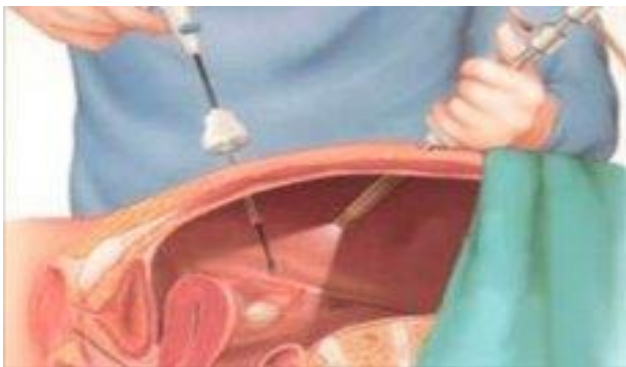
Jeżeli pomimo przyjmowania leków p/bólowych i

rozkurczowych dolegliwości nie przechodzą skontaktuj się z lekarzem, gdyż mogło rozwinąć się ostre kamicze zapalenie pęcherzyka żółciowego, które może wymagać pilnego leczenia operacyjnego.

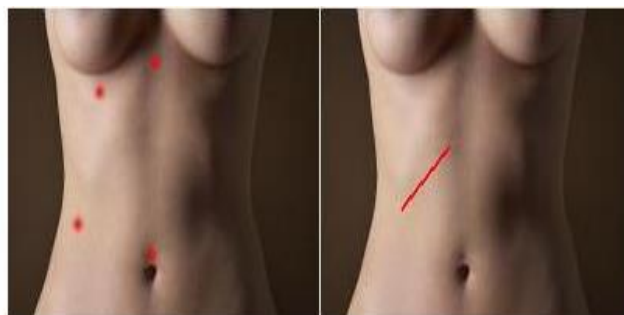U ok. 30% pacjentów nie występują bóle kolkowe a jedynie objawy nieswoiste takie jak: odbijanie, nudności, wzdęcia, zgaga, uczucie pełności w nadbrzuszu. Podobne objawy spotykane są również u osób chorujących na inne choroby, dlatego też jeżeli cierpisz na ww. dolegliwości konsultuj skonsultuj się z lekarzem chirurgiem celem właściwej kwalifikacji do leczenia.

W Oddziale Chirurgii Ogólnej im. dr. Jerzego Olszewskiego Mazowieckiego Szpitala Specjalistycznego im. dr. Józefa Psarskiego w Ostrołęce wykonuje się operacje usunięcia pęcherzyka żółciowego (cholecystektomia) drogą laparoskopową (najczęściej) i drogą chirurgii otwartej klasycznej).



W przypadku cholecystektomii laparoskopowej wykonuje się 3 lub 4 małe cięcia(7-15 mm) na powłokach brzusznych, przez które to zakłada się trokary do jamy otrzewnej. Dzięki specjalnej kamerze i zestawie narzędzi możliwe jest zlokalizowanie pęcherzyka żółciowego i jego wycięcie.

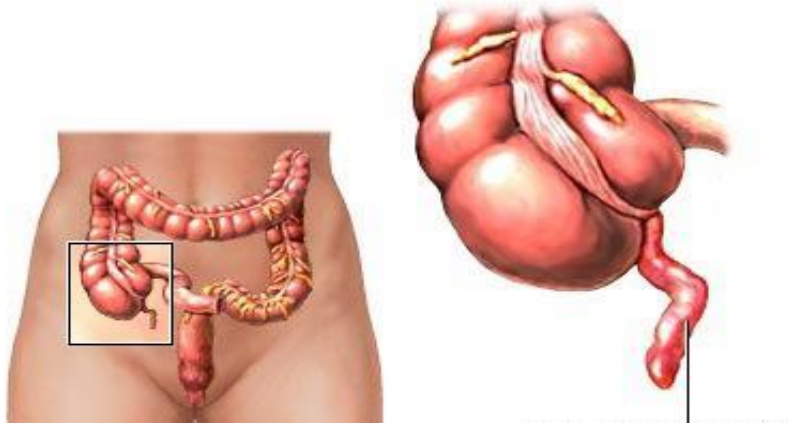
Natomiast w przypadku metody klasycznej na powłokach brzusznych nacięcie wynosi 15 – 20 cm. przez, które wykonuje się usunięcie pęcherzyka razem ze złoгами.



Ponadto umożliwia to stwierdzenie czy nie ma innych patologii w jamie otrzewnej. W bardziej skomplikowanych przypadkach, kiedy występują trudności śródoperacyjne z identyfikacją dróg żółciowych i naczyń wątroby może wystąpić konieczność zmiany metody operacji na metodę otwartą. Także w przypadku wystąpienia przeciwwskazań do leczenia metodą laparoskopową następuje kwalifikacja do cholecystektomii klasycznej. W przypadku wykonania planowej

cholecystektomii laparoskopowej chory może opuścić Oddział w ciągu 48 godzin od zabiegu. Następnie odbywa wizytę kontrolną w Poradni Chirurgicznej.

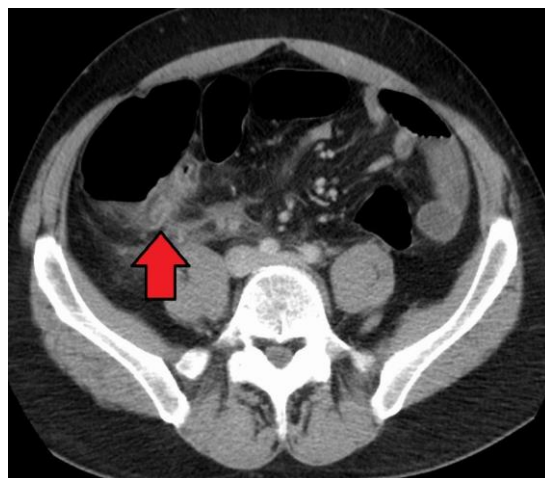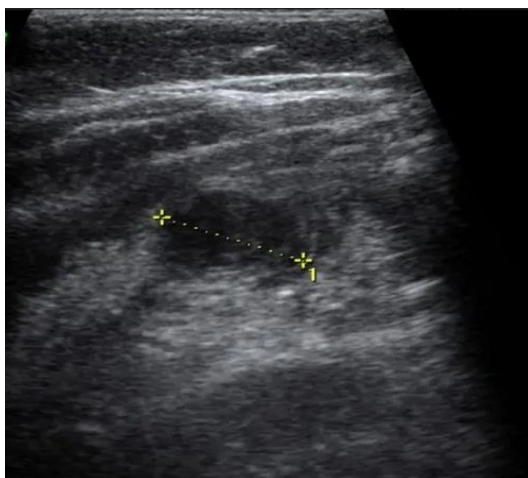## OSTRE ZAPALENIE WYROSTKA ROBACZKOWEGO (OZWR)



Jest jedną z najczęstszych przyczyn bólów brzucha. Może wystąpić w każdym wieku, dotyczy obu płci w równym stopniu. W Polsce jest to najczęstsza przyczyna pilnego zabiegu operacyjnego. Jest ono spowodowane niedrożnością światła wyrostka robaczkowego (kamień kałowy, owsica, powiększenie okolicznego węzła chłonnego). Liczne prace naukowe sugerują, iż niedobór błonnika w diecie zwiększa prawdopodobieństwo zachorowania na OZWR. Pamiętajmy o prawidłowej diecie.

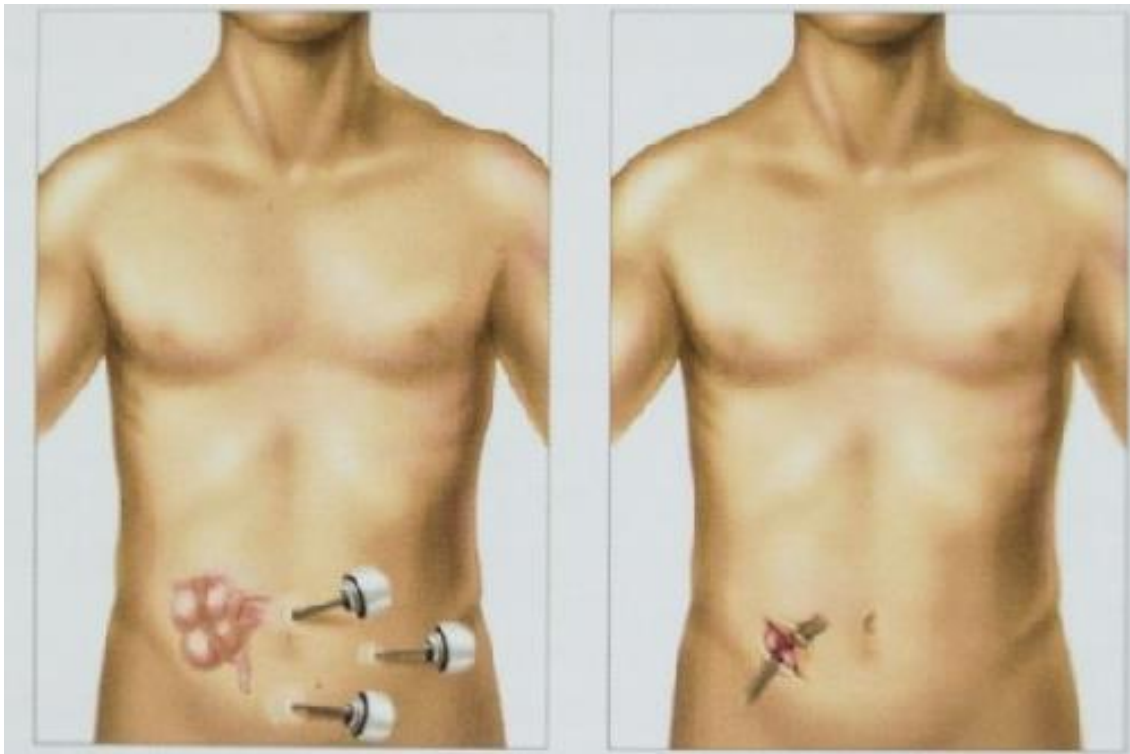
### Najczęstsze objawy zapalenia wyrostka robaczkowego:

- na początku ból o charakterze stałym zlokalizowany w nadbrzuszu lub w okolicy pępka, później z czasem przeniesienie bólu do prawego dolnego kwadrantu brzucha,
- współistnieje brak apetytu, nudności, niekiedy wymioty, zatrzymanie gazów i stolca,
- często występuje gorączka.

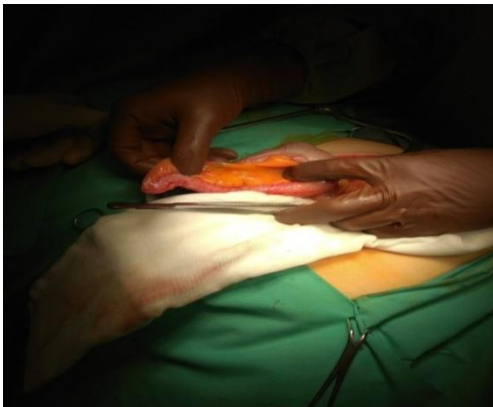


Obraz kliniczny może odbiegać od powyższego ze względu na różnice w jego położeniu anatomicznym. Jeżeli wystąpią powyższe objawy skonsultuj się z lekarzem. Rozpoznanie OZWR na podstawie badania lekarskiego nie musi być łatwe, nawet dla doświadczonego lekarza, a inne choroby jamy brzusznej mogą przebiegać podobnie. Dlatego często wykonuje się badania dodatkowe w tym badania laboratoryjne, USG jamy brzusznej czy też Tomografię Komputerową(TK) jamy brzusznej z kontrastem i na tej podstawie dochodzi do rozpoznania choroby.

W Oddziale Chirurgii Ogólnej im. dr. Jerzego Olszewskiego Mazowieckiego Szpitala Specjalistycznego im. dr. Józefa Psarskiego w Ostrołęce wykonuje się zabieg usunięcia wyrostka robaczkowego (appendektomia) drogą laparoskopową (najczęściej) i drogą chirurgii otwartej (klasycznej).



W przypadku appendektomii laparoskopowej wykonuje się 3 małe cięcia (7-15 mm) na powłokach brzusznych, przez które to zakłada się trokary do jamy otrzewnej. Dzięki specjalnej kamerze i zestawie narzędzi możliwe jest zlokalizowanie chorego wyrostka i jego wycięcie. Ponadto umożliwia to stwierdzenie czy nie ma innych patologii w jamie otrzewnej.

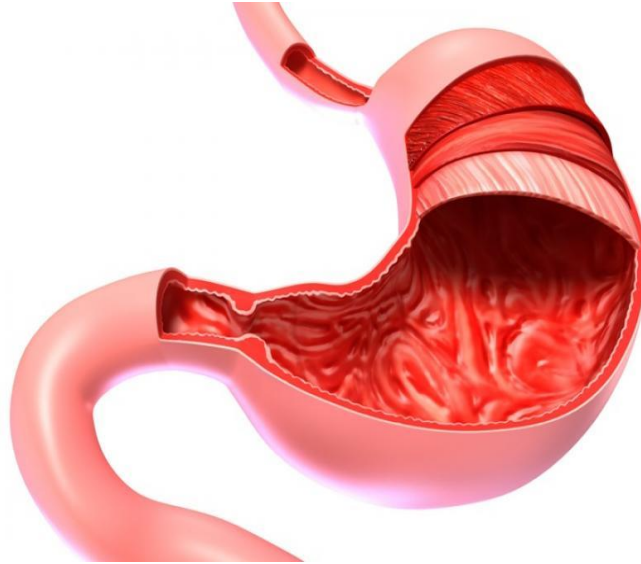

W bardziej skomplikowanych przypadkach, kiedy dochodzi do perforacji wyrostka robaczkowego, powstanie ropnia w jego pobliżu czy też rozlanego zapalenia otrzewnej może wystąpić konieczność zmiany metody operacji na metodę otwartą.

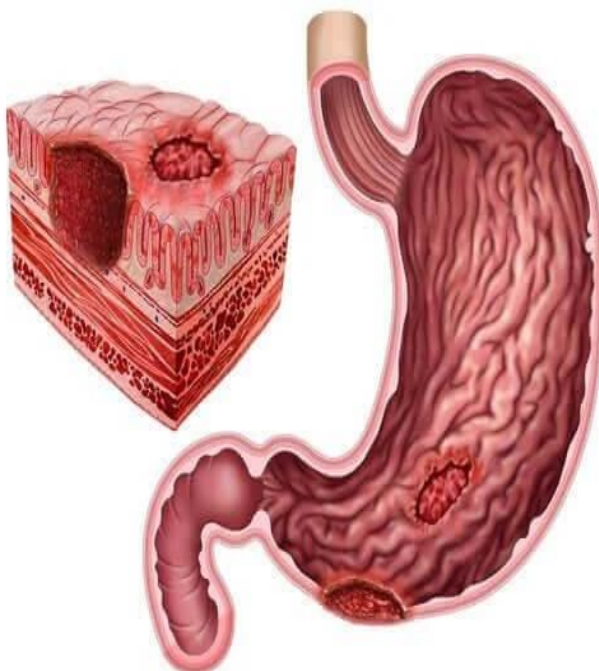
Czasami rozmiar wyrostka robaczkowego może być imponujący – w tym przypadku wyrostek robaczkowy o długości ok 15 cm,

W przypadku niepowikłanego zapalenia wyrostka robaczkowego leczonego operacyjnie chory może opuścić Oddział w ciągu 48 godzin od zabiegu. Następnie odbywa wizytę kontrolną w Poradni Chirurgicznej.

## PRZEDZIURAWIENIE WRZODU TRAWIENNEGO

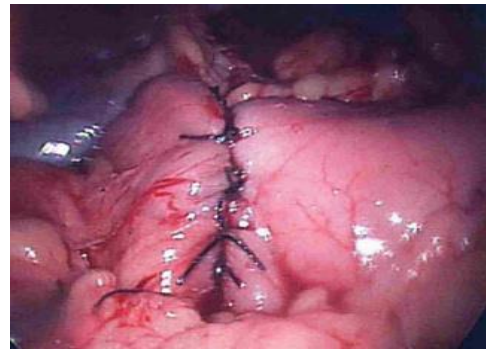
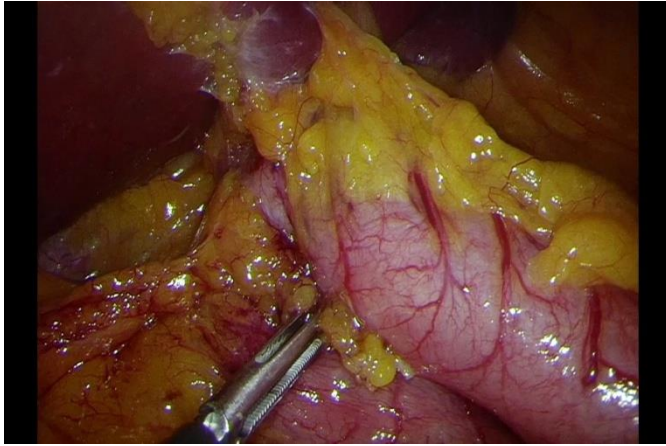


W przypadku nieleczzonej choroby wrzodowej żołądka i dwunastnicy może dojść do perforacji przewodu pokarmowego, wylania się treści żołądkowej do jamy otrzewnej i w konsekwencji do rozwinięcia ostrego zapalenia otrzewnej, co jest wskazaniem do pilnego zabiegu operacyjnego. Najczęściej dochodzi do przedziurawienia dwunastnicy (90%).

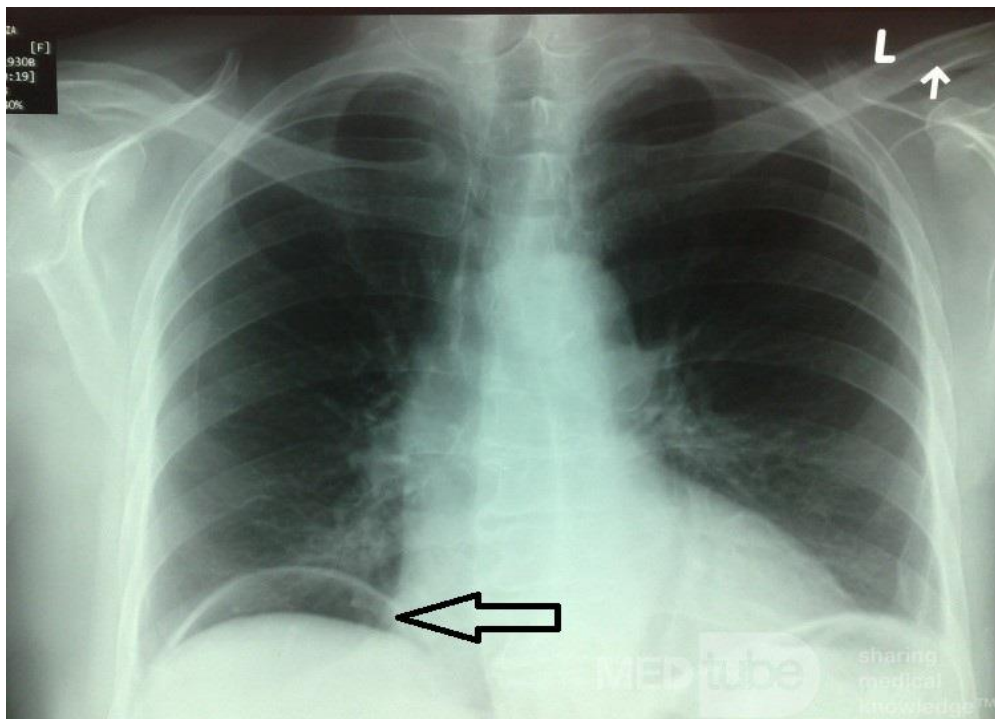


Najczęstszy obraz perforacji wrzodu trawiennego to nagły bardzo silny ból całego brzucha, utrzymujący się pomimo zażycia leków przeciwbólowych. Wystąpienie takich objawów, powinno skłonić Cię do jak najszybszego kontaktu ze szpitalem, celem wykonania diagnostyki, gdyż jest to stan zagrożenia życia i utraty zdrowia. Perforacja wrzodu trawiennego, pomimo podjęcia leczenia operacyjnego, wiąże się z wysoką śmiertelnością sięgającą od 10 do 20%.

Leczenie operacyjne polega na zszyciu miejsca perforacji, resekcji fragmentu żołądka i /lub wykonaniu wagotomii pniowej (przecięcie pni nerwów błędnych znajdujących się pod przeponą) oraz włączenia leczenia farmakologicznego. .



W Oddziale Chirurgii Ogólnej im. dr. Jerzego Olszewskiego Mazowieckiego Szpitala Specjalistycznego im. dr. Józefa Psarskiego w Ostrołęce zabieg wykonuje się zarówno z dostępu otwartego jak i laparoskopowego. Długość pobytu na Oddziale zależy od stanu chorego oraz czasu trwania choroby przed zastosowaniem leczenia operacyjnego.



Po stronie prawej widoczny gaz pod kopułą przepony(strzałka) typowy obraz perforacji przewodu pokarmowego widoczny w rtg klatki piersiowej.

Chorobę wrzodową żołądka i dwunastnicy rozpoznaje się wykonując badanie endoskopowe zwane gastroscopią. *Helicobacter pylori* odpowiada za 70-90% wrzodów żołądka i dwunastnicy, lecz tylko ok 10% nosicieli *H. pylori* rozwinie chorobę wrzodową. Ponadto do jej rozwoju przyczynia się palenie

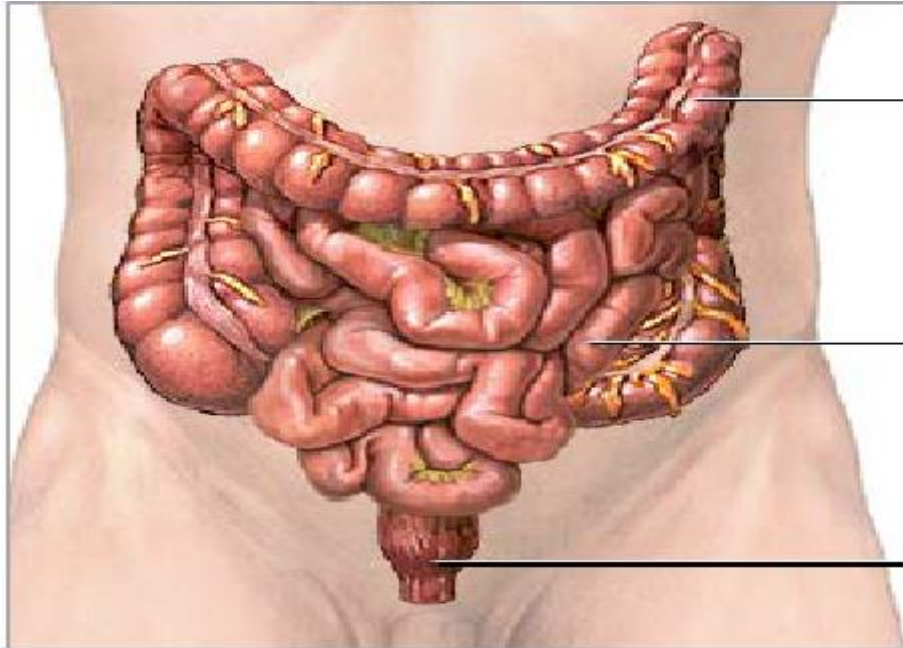
papierosów, przyjmowanie dużych ilości niesteroidowych leków przeciwzapalnych (NLPZ) takich jak aspiryna, diklofenak, ibuprofen, ketoprofen, naproksen. Alkohol co prawda nie wpływa na powstawanie choroby wrzodowej, ale osoby nadużywające go, chorują ciężiej i gorzej goją się ich rany.

Rozpoznanie i włączenie leczenia farmakologicznego w przypadku choroby wrzodowej żołądka i dwunastnicy jest najważniejszym postępowaniem. Pozwala ono w pełni kontrolować przebieg choroby, wyleczyć ją i zapobiec powikłaniom w postaci perforacji wrzodu. Leczenie farmakologiczne mające na celu eradykację *H. pylorii* powinno być wspomagane przez odpowiednią dietę zwaną wrzodową.

1. Posiłki powinny być spożywane regularnie, co 3-4 godziny, w niewielkich porcjach.
2. Ostatni posiłek powinien być spożywany przed snem.
3. Posiłki powinny być spożywane bez pośpiechu i zdenerwowania, ważne jest dokładne przeżuwanie kęsów pokarmu.
4. Pokarmy powinny być łatwostrawne, niedrażniące błony śluzowej żołądka, a także niedziałające pobudzająco na wydzielanie kwasu żołądkowego oraz dobrze przyswajalne.
5. Dania powinny mieć umiarkowaną temperaturę oraz powinny być świeżo przygotowywane.
6. Należy ograniczyć lub całkowicie wyeliminować spożycie soli oraz ostrych przypraw, jak również octu.
7. Należy unikać produktów bogato tłuszczowych
8. Należy ograniczyć spożycie błonnika oraz produktów o działaniu wzdymającym.
9. Należy zrezygnować ze wszelkich używek – kawa, alkohol, palenie tytoniu.
10. Należy unikać potraw smażonych, a posiłki przygotowywać zdrowszymi metodami obróbki.
11. Nie należy stosować niesteroidowych leków przeciwzapalnych.
12. Powinno się wyeliminować wszelkie napoje gazowane oraz zawierające kofeinę.
13. Leki należy popijać wodą niegazowaną.

Jeżeli odczuwasz ból w nadbrzuszu o charakterze piekącym, dyskomfort występujący na czczo tzw. ból głodowy ustępujący po przyjęciu posiłków lub leków zobojętniających kwas żołądkowy powinieneś zgłosić się do lekarza Podstawowej Opieki Zdrowotnej (POZ) celem przeprowadzenia wstępnej diagnostyki w tym kierunku.

# RAK JELITA GRUBEGO I ODBYTNICY



Rak jelita grubego i odbytnicy jest trzecim co do częstości zachorowania na nowotwory złośliwe u mężczyzn i czwartym u kobiet. Jest to choroba podstępna, ponieważ przez wiele lat może przebiegać bezobjawowo. Ok 90% nowotworów powstaje sporadycznie, a tylko w 5-10% jest to choroba mająca podłoże dziedziczne. Istnieje wiele czynników ryzyka zwiększających prawdopodobieństwo zachorowania. Część z nich możemy i powinniśmy kontrolować.

## Do czynników ryzyka należą:

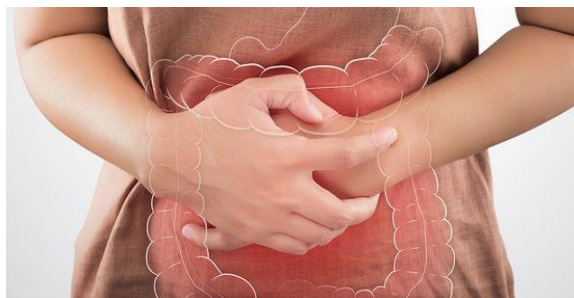- wiek po 50 roku życia,
- zespół metaboliczny czyli otyłość brzuszna, cukrzyca typu II, nadciśnienie tętnicze, niski poziom cholesterolu HDL, wysoki poziom tri glicerydów,
- palenie tytoniu,
- niska aktywność fizyczna,
- dieta uboga błonnikowa, bogato tłuszczowa, wysokokaloryczna, uboga w wapń,
- nadużywanie alkoholu,
- dodatni wynik w kierunku raka jelita grubego u krewnych (zwłaszcza I stopnia).

Truizmem jest stwierdzenie, iż „lepiej jest zapobiegać niż leczyć”. Mając na uwadze, iż rak jelita grubego rozwija się przez lata a nie minuty czy dni, tym bardziej należy przyjrzeć się naszym codziennym nawykom, by w przyszłości zminimalizować ryzyko zachorowania na tę poważną chorobę. Jedzmy warzywa i owoce, gdyż tam zawarte są naturalne antyoksydanty. Z tego samego powodu należy eliminować z diety produkty wysoko przetworzone, w których dodatkowo występują „polepszacze smaku i koloru”. Należy pamiętać, iż wiele z nich to substancje niebezpieczne dla zdrowia, które w wysokich dawkach mogą mieć działanie rakotwórcze. Dieta uboga resztkowa zwalnia pasaż jelitowy, powodując dłuższą ekspozycję komórek na działanie substancji rakotwórczych. Dlatego tak ważne jest codzienne dostarczanie ok 25g błonnika dziennie. Kolejnym krokiem powinna być eliminacja z diety produktów typu „fast food” z wysoką zawartością tłuszczu



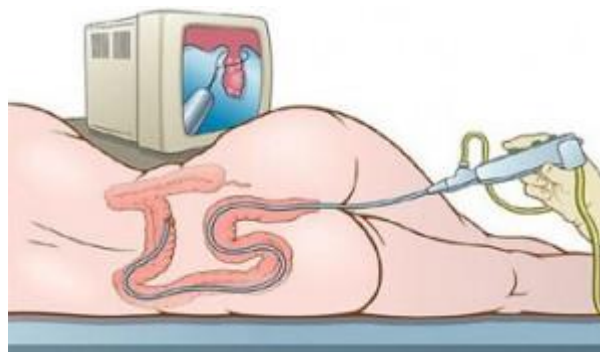
„trans” , które oprócz nowotworów odpowiedzialne są za udary mózgu, zawały mięśnia sercowego, impotencje, miażdżycę, cukrzycę, czy też astmę oskrzelową.

Wielu pacjentów z rozpoznaniem raka jelita grubego nie zauważa żadnych objawów choroby. Jednym z częstszych symptomów jest obecność krwi w/na stolcu i objawy związanej z tym niedokrwistości z niedoboru żelaza (łatwe męczenie się, osłabienie). U około 3/4 chorych krwawienie ma charakter utajony, co wiąże się z użytecznością wykonywania badania krwi utajonej w kale jako testu przesiewowego. Do pozostałych objawów należą: zmiana rytmu wypróżnień, utrata masy ciała, wyczuwalny guz brzucha, wzdęcie brzucha, brak łaknienia. Często zdarza się, iż do szpitala trafiają pacjenci z niedrożnością przewodu pokarmowego spowodowana zamykającym światło rakiem jelita grubego. Świadczy to o wysokim stopniu zaawansowania miejscowego choroby.

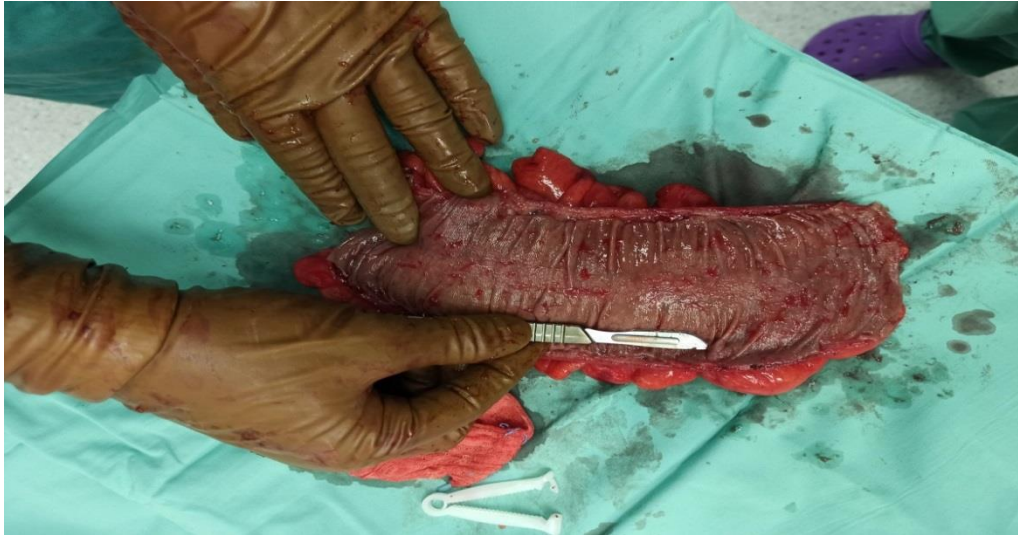

Mając na uwadze powyższe, jeżeli należysz do grupy ryzyka zachorowania na raka jelita grubego i zauważysz u siebie niepokojące objawy zgłoś się do swojego lekarza Podstawowej Opieki Zdrowotnej celem rozpoczęcia diagnostyki.

W Mazowieckim Szpitalu Specjalistycznym im. dr. Józefa Psarskiego w Ostrołęce w Pracowni Endoskopowej wykonuje się badania kolonoskopowe w ramach programu badań przesiewowych raka jelita grubego. Jest to o tyle istotne, iż te badanie pozwala nie tylko rozpoznać ale w przypadkach tzw. wczesnego raka jelita grubego (rak w polipie) wraz z wykonaniem polipektomii (usunięcie polipa) jednocześnie wyleczyć z choroby.

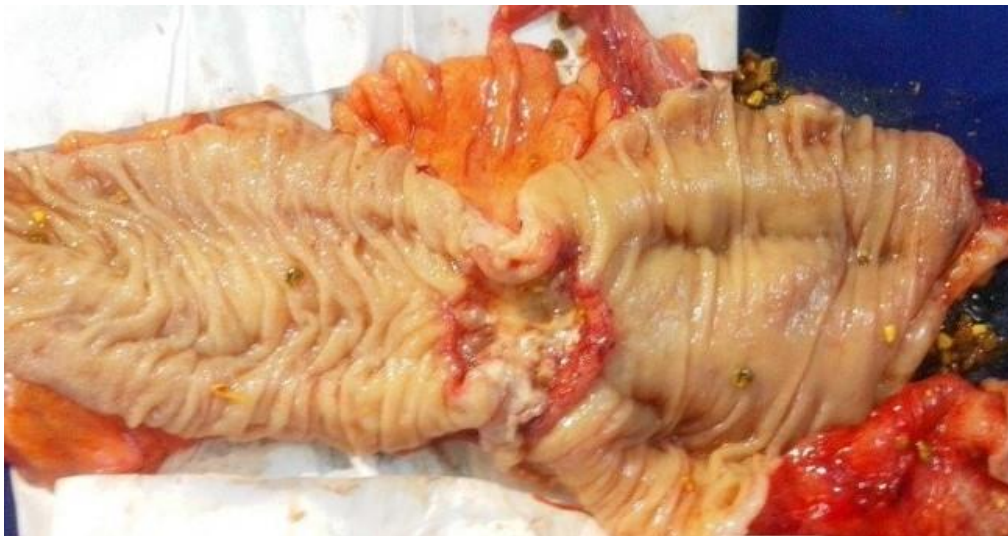

W Oddziale Chirurgii Ogólnej im. dr. Jerzego Olszewskiego z Pododdziałem Chirurgii Onkologicznej w Mazowieckim Szpitalu Specjalistycznym im. dr. Józefa Psarskiego w Ostrołęce wykonuje się zabiegi radykalne i paliatywne z zakresu raka jelita grubego i odbytnicy stosując nowoczesne techniki operacyjne, zarówno metodą chirurgii otwartej jak i laparoskopowej. Zespół doświadczonych chirurgów onkologów gwarantuje wykonanie operacji na najwyższym poziomie zgodnie z wytycznymi Polskich i Światowych Towarzystw Chirurgii Onkologicznej i Kolorektalnej.



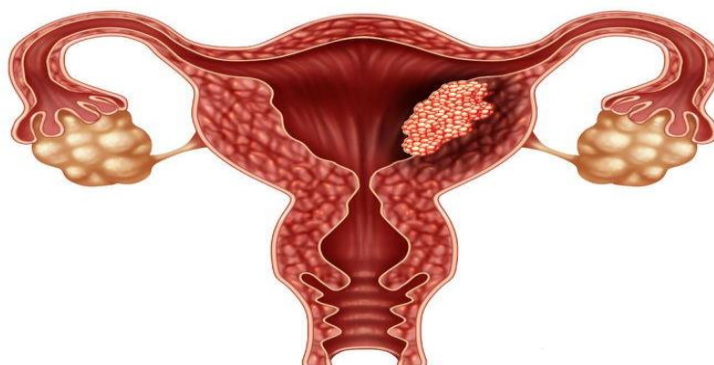Stan po nieradykalnej polipektomii endoskopowej- końcówka noża wskazuje miejsce nacieku raka jelita grubego w esicy.

W przypadku rozpoznania choroby należy wykonać badania obrazowe (tomografia komputerowa, rezonans magnetyczny) i laboratoryjne celem określenia stopnia jej zaawansowania oraz odpowiedniej kwalifikacji do leczenia.



Rak esicy – stadium miejscowego zaawansowania T3

# RAK ENDOMETRIUM



Według światowych statystyk rak endometrium jest drugim, po raku szyjki macicy najczęściej wykrywanym nowotworem żeńskich narządów płciowych. Jeśli przyjrzymy się współczynnikom zachorowalności na nowotwory złośliwe w zależności od położenia geograficznego, zauważymy, że w krajach wysoko rozwiniętych dominuje rak endometrium nad rakiem szyjki, plasując się na czwartym miejscu po raku piersi, płuc i jelita grubego. Największą zachorowalność na raka endometrium odnotowuje się w Ameryce Północnej.


W Polsce, według danych z Krajowego Rejestru Nowotworów nowotwory złośliwe trzonu macicy stanowią ok. 7% zachorowalności.

Szczyt zachorowań na raka endometrium przypada na okres okołomenopauzalny, między 55 a 64 rokiem życia. Od 65 do 70 roku życia ryzyko rozwoju tego nowotworu systematycznie spada.

Rak endometrium jest najczęstszym nowotworem złośliwym kobiet w krajach rozwiniętych ekonomicznie. Tłumaczy się to częstszym występowaniem otyłością w konsekwencji cukrzycy 2 i jej powikłań, siedzącym trybem życia oraz niską dietnością. Uważa się, że takie czynniki, jak zespół metaboliczny, brak aktywności fizycznej, a także zaawansowany wiek, wczesna pierwsza miesiączka, późna menopauza, brak potomstwa i zaburzenia miesiączkowania, predysponują do rozwoju raka błony śluzowej trzonu macicy. Do czynników ryzyka nowotworu zalicza się również stosowanie hormonalnej terapii zastępczej



(HTZ) i tamoksifenu. Istnieją także predyspozycje genetyczne do powstawania raka endometrium, tj. dziedziczny rak jelita grubego niezwiązany z polipowatością (zespół Lyncha) oraz rzadko zespół Cowdena. Typ II stwierdza się u kobiet o niskiej masie ciała, w 7 i 8 dekadzie życia. Raki należące do typu I w ok. 75-80% przypadków diagnozowane są we wczesnych stadiach,



cechują się powolnym przebiegiem i dobrym rokowaniem. Dominujący typ histologiczny, powstaje na bazie rozrostu endometrium z obecnością atypii w wyniku nadmiernej stymulacji estrogenami.

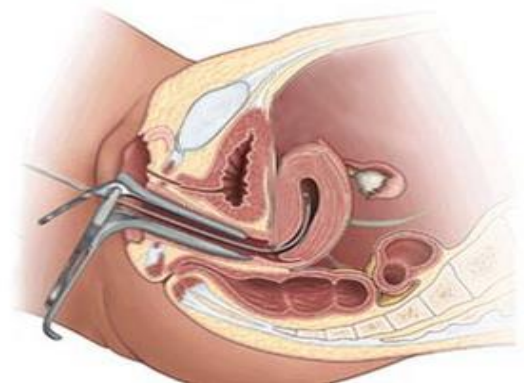
Skuteczna walka z otyłością czy z chorobami metabolicznymi należy z pewnością do czynników obniżających ryzyko zachorowania na raka endometrium. Dotyczy to przede wszystkim utrzymywania na odpowiednim poziomie naszej wagi, prawidłowe BMI, czyli wskaźnik masy ciała powinien mieścić się w przedziale 18,5-24,99. Na utrzymanie właściwej masy ciała ma wpływ zbilansowana dieta, czyli taka, która ogranicza dużą podaż mięsa, zastępując je dietą bogatą w warzywa i owoce. Zgodnie z badaniami nadmierne spożycie mięsa jest przyczyną powstawania wielu nowotworów, w tym przede wszystkim raka jelita grubego oraz raka trzonu macicy u kobiet. Nie zawsze jednak utrzymanie odpowiedniej masy ciała jest łatwe. Dla kobiet dotkniętych chorobliwą otyłością jest to wręcz niemożliwe bez wsparcia chirurgicznego. Z pomocą przychodzą zabiegi bariatryczne (redukcja żołądka i jelit). Kolejnym ważnym czynnikiem ochronnym jest aktywność fizyczna. Obecnie istnieje wiele danych naukowych, potwierdzających związek braku aktywności fizycznej z ryzykiem wystąpienia raka, w tym raka błony śluzowej macicy. Udowodniono, że ryzyko zachorowania można obniżyć nawet o 20–30 – proc. u kobiet aktywnych fizycznie. Podczas wysiłku fizycznego o umiarkowanej intensywności następuje uruchomienie mechanizmów immunologicznych, wśród których zauważamy wzrost aktywności granulocytów i limfocytów, które są odpowiedzialne za niszczenie komórek nowotworowych. Udowodnione działanie chroniące przed rakiem endometrium ma również stosowanie doustnej antykoncepcji ale tylko w postaci dwuskładnikowych tabletek, czyli estrogenowo-gestagenowych. Posiadanie dzieci jest także czynnikiem chroniącym nas przed rozwojem tego nowotworu albowiem każda ciąża skraca ekspozycję kobiety na działanie estrogenów za sprawą progesteronu, który wydziela się w ciąży i blokuje rozwój tej choroby.

Wiele przyczyn powstawania choroby nowotworowej ma związek z naszym stylem życia. Dlatego najlepszą ochroną przed rakiem jest połączenie zdrowego odżywiania, regularnego zażywania ruchu, wystarczającej ilości odpoczynku oraz radości życia

Niestety nie istnieją przesiewowe badania w kierunku raka endometrium tak jak np. cytologia w przypadku raka szyjki macicy czy mammografia w przypadku raka piersi. Dlatego też ginekolodzy biją na alarm, aby zgłaszać się do nich w razie dostrzeżenia niepokojących objawów albowiem tylko szybka diagnostyka i wczesnie podjęte leczenie pozwalają uchwycić raka endometrium we wczesnym stadium, co znacznie zwiększa szansę na wyleczenie. Wykonanie konkretnych badań zaleca się tylko kobietom z grupy podwyższonego ryzyka.

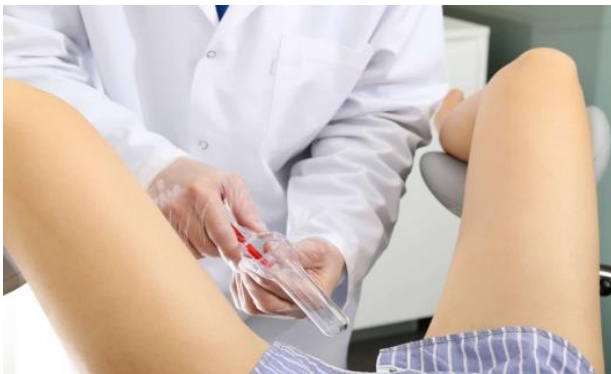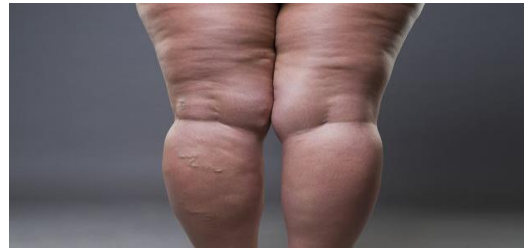Należą do niej pacjentki, chorujące m.in. na zespół Lyncha, zespół policystycznych jajników, otyłość i nadciśnienie tętnicze, a także w przypadku występowania w rodzinie nowotworu piersi, trzonu macicy lub jelita grubego. To im w szczególności zaleca się dbałość o regularne wizyty ginekologiczne połączone z USG dopochwowym.

W celu zapobiegnięcia rozwojowi raka i wczesnego wykrycia niepokojących zmian w obrębie błony śluzowej macicy wszystkim paniom natomiast zaleca się regularne kontrole ginekologiczne.



Pomimo różnorodności histologicznej nowotworów endometrium najczęstszym i często jedynym objawem jest nieprawidłowe krwawienie maciczne związane z rozpadem zmienionych nowotworowo tkanek. Częstość krwawień u pacjentek z rakiem endometrium wynosi 90%. Krwawienia skłaniają pacjentki do dalszej diagnostyki, w związku z powyższym rak endometrium wykrywany jest w 75% w pierwszym stopniu zaawansowania klinicznego. Ocenia się, że 20% krwawień pomenopauzalnych związanych jest z rakiem endometrium.

Wraz z upływem czasu od menopauzy prawdopodobieństwo raka endometrium w przypadku krwawień wzrasta. Do innych objawów raka endometrium należą upławy o charakterze krwisto-ropnym, bóle w podbrzuszu i okolicy krzyżowej oraz obrzęki kończyn dolnych. Objawy są związane z naciekiem okolicznych tkanek i narządów, głównie pęcherza moczowego, odbytnicy, naczyń krwionośnych i chłonnych oraz nerwów. Do późnych objawów zalicza się niedokrwistość oraz utarte masy ciała. Około 5% przypadków raka endometrium ma charakter bezobjawowy. Diagnozowane jest na podstawie nieprawidłowego obrazu endometrium w USG przezpochwowym.



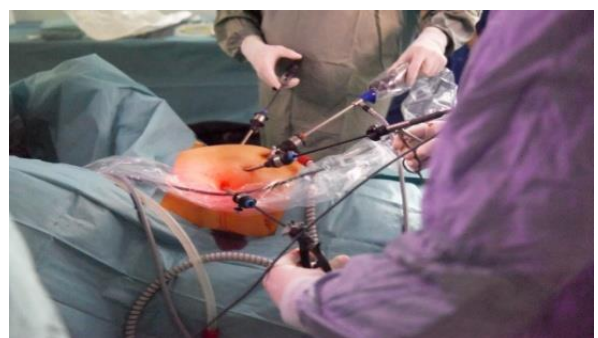
Obecnie trwają poszukiwania metod skriningowych w diagnostyce stanów przednowotworowych i raka endometrium. Zasadniczym postępowaniem profilaktycznym pozostaje regularna kontrola ginekologiczna w okresie około-i pomenopauzalnym. W przypadku podejrzenia raka endometrium stosowana jest diagnostyka obrazowa i patomorfologiczna.

Leczenie operacyjne odgrywa zasadniczą rolę w procesie terapeutycznym pacjentek z nowotworem trzonu macicy.

Całkowite usunięcie macicy wraz z obustronnym usunięciem przydatków jest podstawową procedurą chirurgiczną wykonywaną z powodu raka endometrium.

W ostatnich dwóch dekadach coraz częściej w tego typu operacjach stosuje się metodę laparoskopową. Po otwarciu powłok jamy brzusznej należy pobrać do badania cytologicznego płyn z jamy otrzewnej lub w razie jej braku - popłuczyny. Kolejną procedurą jest dokładna inspekcja jamy brzusznej z uwzględnieniem otrzewnej ściennej, wątroby, sieci,

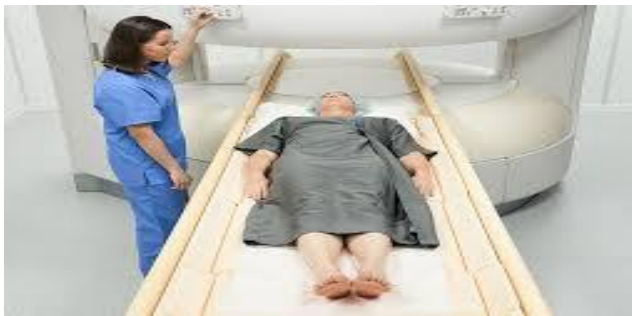W ostatnich dwóch dekadach coraz częściej w tego typu operacjach stosuje się metodę



wątroby, jelit, a także węzłów chłonnych miednicznych i okołoaortalnych. Ponadto zakres operacji raka endometrium obejmuje poza macicą przydatki.

Istotne odmienności w leczeniu chirurgicznym raka endometrium dotyczy sytuacji, w których rozpoznanie przedoperacyjne wskazuje na inny niż endometrialny typ histologiczny raka. Nowotwory surowicze brodawkowate i jasnokomórkowe wiążą się z bardziej agresywnym przebiegiem klinicznym i istotnie gorszym rokowaniem. Dla tych rozpoznań przyjmuje się taki protokół operacyjny, jak w raku jajnika.

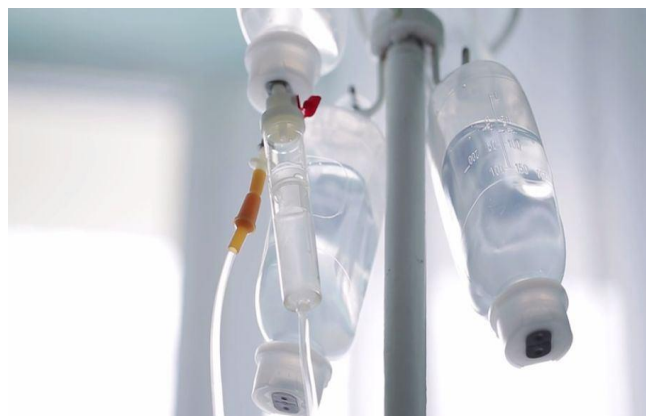Istotnym zagadnieniem związanym z chirurgią raka endometrium jest leczenie operacyjne nowotworu o wyższym stopniu zaawansowania niż I wg FIGO. W większości sytuacji klinicznych II stopień zaawansowania klinicznego zazwyczaj jest rozpoznawany w materiale pooperacyjnym. W przypadku FIGO II stopnia zaawansowania przed operacją, pacjentka powinna zostać poddana rozszerzonemu wycięciu macicy wraz z przydatkami i węzłami chłonnymi około aortalnymi i miednicznymi. Ryzyko przerzutów w tym stopniu zaawansowania wynosi nawet 30%.



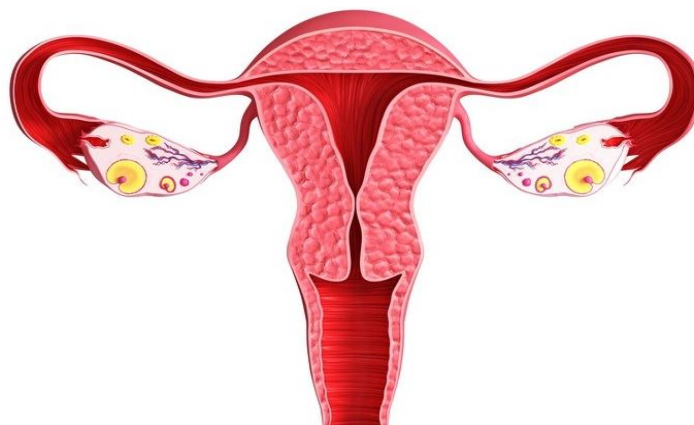
Część pacjentek, zwłaszcza z internistycznymi przeciwwskazaniami do leczenia operacyjnego np. otyłość patologiczna, rozchwiana cukrzyca, może być leczona radykalnie za pomocą radioterapii.

Również pacjentki z nawrotem raka endometrium są leczone z powodzeniem radioterapią. Pozwala ona na zmniejszenie odsetka wznów miejscowych, ale jak pokazują badania, nie wpływa jednoznacznie na zmniejszenie częstości występowania przerzutów odległych ani na czas przeżycia całkowitego.

Chemioterapia we wczesnych stopniach zaawansowania klinicznego (FIGO I i II) zalecana jest w przypadku współistnienia czynników ryzyka nawrotu, do których należą: wysoki stopień złośliwości, głębokie naciekanie mięśnia trzonu macicy, zajęcie przestrzeni wokół naczyń limfatycznych, wielkość guza powyżej 2cm. W nowotworach typu II zaleca się chemioterapię uzupełniającą bez względu na stadium zaawansowania.



# RAK JAJNIKA



Nowotwory złośliwe jajnika stanowią u kobiet 5% zachorowań z czego około 80% dotyczy kobiet po 50 roku życia. Ryzyko powstania raka jajnika wzrasta z wiekiem aż do połowy siódmej dekady życia po czym zmniejsza się. Przeżycia 5-letnie zależą głównie od stopnia zaawansowania klinicznego, typu histologicznego, dojrzałości histologicznej, wieku pacjentki oraz zakresu wykonanej operacji i obniżają się wraz z rozległością choroby. W I stopniu wynoszą między 78% a 92%, w II – 70%, w III – 37% i w IV – od 14% do 25%. Szacuje się, że nawet 5-15% raków jajnika jest związanych z nosicielstwem zmutowanych genów BRCA1/2 oraz MMR odpowiedzialnych za rozwój zespołu Lyncha. Kliniczna i histologiczna heterogenność raka jajnika ma podstawę molekularną. W 2004r Shih i Kurman zaproponowali dualistyczny model karcynogenezy raka jajnika.

**Według przedstawionej teorii raka jajnika można podzielić na dwa typy:**

**Typ I** - do którego należą raki o niskim potencjale złośliwości (*low grade*). Raki te charakteryzują się wolnym wzrostem oraz dobrym rokowaniem: odsetek 5-letnich przeżyć wynosi ok. 55%,  
**TYP II** - do których należą raki o niskim stopniu dojrzałości (*high grade*).

Szczyt zachorowań na raka jajnika na świecie przypada na 65 rok życia. Raki dziedziczne rozwijają się mniej więcej 10 lat wcześniej. Wiek wystąpienia pierwszej miesiączki nie ma wpływu na późniejszy rozwój raka jajnika.

**Czynniki sprzyjające rozwojowi raka jajnika:**

- niepłodność,
- nieródki.

**Czynniki obniżające ryzyko raka jajnika:**

- stosowanie doustnej antykoncepcji hormonalnej znamiennie obniża ryzyko wystąpienia raka jajnika. Przedstawiono dwie hipotezy dotyczące związku między OC a rozwojem raka jajnika. Pierwsza zakłada, że czynniki te redukcją ryzyko nowotworu przez zapobieganie pęknięciu nabłonka jajnika w czasie owulacji, a według drugiej, zmiany hormonalne w czasie ciąży, a w szczególności duże stężenie progesteronu, prowadzą do usunięcia komórek transformowanych z nabłonka jajnika przez efekt apoptotyczny,

- wydłużona laktacja,
- wpływ hormonalnej terapii zastępczej na rozwój raka jajnika nie został jednoznacznie określony. Zależy on od typu stosowanego preparatu, wieku pacjentki, czasu trwania terapii,
- wieloródki.

Badania wskazują na związki pomiędzy sposobem żywienia a rozwojem nowotworów, w tym również nowotworu jajnika. Wskazówki tam zawarte pokrywają się ze znanymi zaleceniami zdrowego żywienia:

- utrzymuj prawidłową masę ciała,
- ogranicz spożycie tłuszczu ogółem (normy żywienia zalecają około 30% kaloryczności całej diety),
- ogranicz spożycie tłuszczów pochodzenia zwierzęcego (masło, smalec, słonina, tłuste mięsa),
- zastąp części białka zwierzęcego (głównie produktów mięsnych) roślinami strączkowymi, a przede wszystkim soją w postaci nasion, mąki sojowej, tofu, czy sojowych zastępników produktów mlecznych,
- pamiętaj o dostarczaniu z pożywieniem  $\beta$ -karotenu (prowitaminy A) - np. marchew, dynia, pomidor, batat, papryka czerwona, brokuł, jarmuż, morela, śliwka, brzoskwinia, mango oraz inne owoce i warzywa.

Tego typu dieta oparta na warzywach i owocach, ograniczonej ilości nasyconych kwasów tłuszczowych oraz zrównoważonych proporcjach białka roślinnego do zwierzęcego nie tylko mniejszy ryzyko nowotworu jajnika, ale również poprawi ogólny stan zdrowia.

Nie należy zapominać również o codziennej aktywności fizycznej (min. 30 min. dziennie), co jak wspomniano wcześniej również ma wpływ na redukcję prawdopodobieństwa zachorowania na raka jajnika.

Pomimo dużych wysiłków zmierzających do jego wczesnego wykrycia poza przypadkami powikłanymi i rzadko występującymi guzami hormonalnie czynnymi rak jajnika w niskich stopniach zaawansowania wykrywany jest przypadkowo. Stanowi to duży problem ginekologii onkologicznej. Nowotwór jajnika jest obecnie na pierwszym miejscu pod względem częstości zgonów na nowotwory narządu rodowego w Polsce. Złe wskaźniki epidemiologiczne spowodowane są późnym wykryciem i stopniem zaawansowania klinicznego.

W związku z powyższym podejrzenie raka jajnika opiera się o wywiad rodzinny, badanie przedmiotowe i badania dodatkowe. Z jednej strony objawy są mylące i mało niepokojące pacjentki,

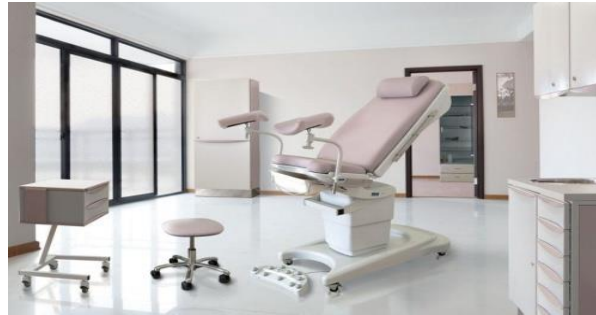

a z drugiej nie skłaniają lekarza do zalecenia szczegółowej diagnostyki, rozpoznanie jest stawiane ze znacznym opóźnieniem. Mogą to być dolegliwości dyzuryczne, objawy uciskowe, uczucie pełności podczas jedzenia, wzdęcia brzucha, objawy zespołu jelita drażliwego. Przypadki takie powinny być objęte szczególnie nadzorem i wnikliwą diagnostyką. Zwiększenie obwodu brzucha związane z wodobrzuszem, duszność i osłabienie będące



następstwem obecności płynu w jamie opłucnej, nieprawidłowe krwawienia z dróg rodnych, nerwobóle związane z naciekiem na sploty miednicy małej, brak łaknienia, wymioty, chudniecie, żółtaczka oraz wyniszczenie stanowi o III/IV stopniu zaawansowania FIGO.

Poza późną zgłaszalnością wśród innych czynników opóźniających rozpoznanie podczas pierwszej wizyty wymienia się: brak badania ginekologicznego, różnorodność objawów, depresja, stres, jelito nadwrażliwe, niestrawność oraz młody wiek chorej. Należy również pamiętać o kobietach z obciążonym rodzinnym wywiadem raka piersi, jajnika, nosicielkami genu BRCA1/2, które powinny być objęte coroczną kontrolą ginekologiczną z ultrasonografią i oznaczeniem markerów w tym Ca125.

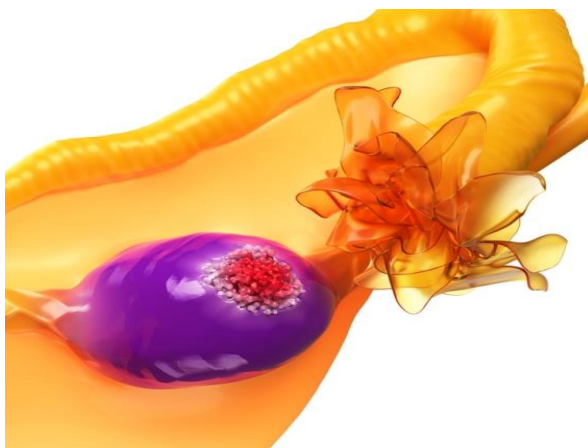


### **I stopień zaawansowania raka jajnika, jajowodu i otrzewnej**

I stopień zaawansowania rozpoznaje się, gdy jajnik lub jajowód są zajęte przez nowotwór lub też stwierdza się obecność komórek nowotworowych w płynie lub popłuczynach z jamy otrzewnej.

### **II stopień zaawansowania raka jajnika, jajowodu i otrzewnej**

II stopień zaawansowania, do którego zalicza się około 10% wszystkich raków jajnika pozostaje trudny



do precyzyjnego zdefiniowania i bardzo heterogenny. Dotyczy on sytuacji, gdy guz jajnika bezpośrednio nacieka inne struktury miednicy mniejszej, a także obejmuje przypadki, w których stwierdza się przerzuty do otrzewnej miednicy mniejszej (poniżej płaszczyzny wchodu). Esica i odbytnica znajdują się w obrębie miednicy mniejszej, a więc przerzuty i naciekanie ich surowicówki (ale bez naciekania mięśniówki ściany jelita i zajęcia śluzówki) powinno być klasyfikowane jako II stopień zaawansowania

### **III stopień zaawansowania raka jajnika, jajowodu i otrzewnej**

W III stopień zaawansowania dotyczy większości przypadków raka jajnika. Obejmuje on chore z przerzutami poza obszar miednicy mniejszej; do otrzewnej, przepony, sieci większej, jelit, torebki wątroby lub torebki śledziony bez zajęcia miększu tych narządów, wreszcie węzłów chłonnych przestrzeni wewnątrzotrzewnowej. O ile częstość występowania przerzutów do węzłów chłonnych w stopniach zaawansowania I i II wynosi 9% i 36%, to w III stopniu zaawansowania sięga 55%.

Opisywane są także izolowane przerzuty do węzłów chłonnych okołoaortalnych .

### **IV stopień zaawansowania raka jajnika, jajowodu i otrzewnej**

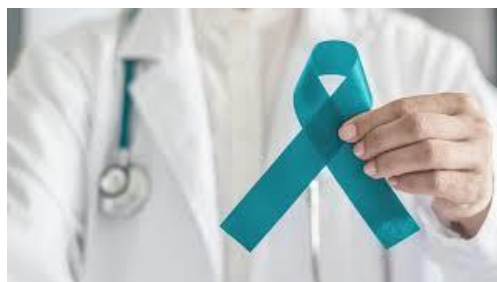IV stopień zaawansowania nowotworów jajnika, jajowodu i otrzewnej obejmuje przerzuty odległe z wyłączeniem zmian na otrzewnej (stopnie II i III).

## Leczenie

Podstawą terapii raka jajnika jest postępowanie skojarzone, które obejmuje leczenie chirurgiczne oraz chemioterapię.

## Leczenie chirurgiczne

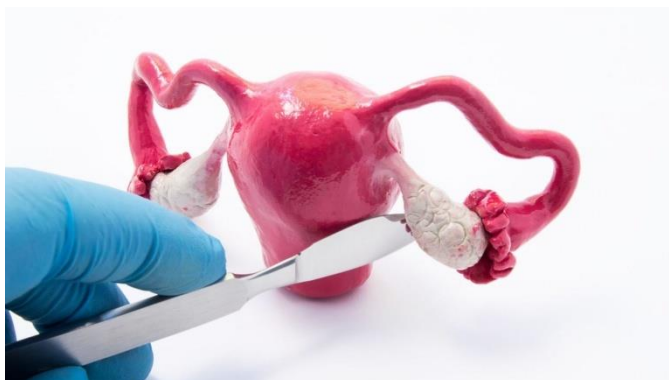Zakres zabiegu operacyjnego oraz terapia uzupełniająca zależą głównie od zaawansowania klinicznego.



## Nowotwór ograniczony makroskopowo do narządu rodnego

Po inspekcji jamy brzusznej, wykluczającej obecność makroskopowych zmian poza miednicą, leczenie chirurgiczne obejmuje:

- pobranie płynu i popłuczyn do badania cytologicznego (przed rozpoczęciem procedur chirurgicznych);
- obustronne usunięcie przydatków;
- całkowite wycięcie macicy;
- wycięcie sieci większej;
- pobranie rozmazów oraz losowe pobranie wycinków z otrzewnej;
- wykonanie limfadenektomii miednicznej i aortalnej;
- usunięcie wyrostka robaczkowego wskazane jest jedynie w przypadku makroskopowych zmian w jego obrębie.

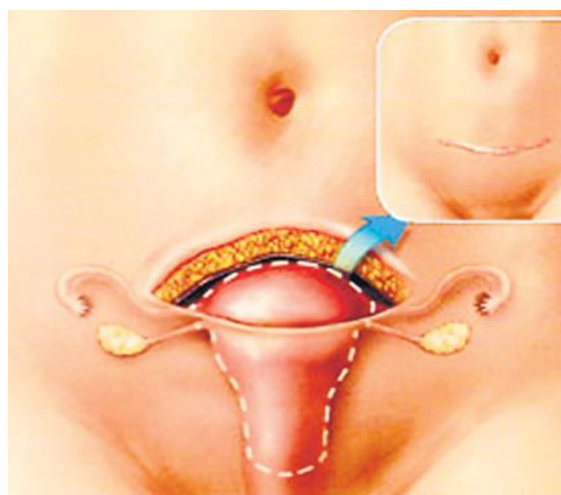


U młodych kobiet, które chcą zachować płodność, w przypadku zmiany ograniczonej do jednego jajnika bez nacieku torebki i zrostów wewnątrztrzewnowych przy stopniu histologicznego zróżnicowania G1 i G2 można pozostawić macicę i drugi jajnik.

## Zaawansowany rak jajnika

Pierwszorzędownym celem zabiegu jest całkowita cytoredukcja – brak makroskopowych resztek choroby. Celem zabiegu jest usunięcie wszystkich widocznych zmian nowotworowych. W przypadku niemożności osiągnięcia tego celu należy dążyć do cytoredukcji optymalnej (pozostawienia resztek <1 cm średnicy).

Ważna jest identyfikacja pacjentek, które nie rokują uzyskania co najmniej optymalnej cytoredukcji z



uwagi na zaawansowanie choroby. Głównym powodem uniemożliwiającym uzyskanie całkowitej cytoredukcji u chorych w stopniu III są zajęcie krezki jelita cienkiego oraz zmiany we wnęce wątroby. Również nieerecyjne ogniska >1 cm w klatce piersiowej powinny być podobnie klinicznie traktowane.

Podczas kwalifikacji do zabiegu badania obrazowe (tomografia komputerowa, rezonans magnetyczny) powinny pozwolić na wykluczenie obecności zmian powodujących pozostawienie resztek >1 cm. Szereg danych wskazuje, że zastosowanie kryteriów Fagotti (laparoskopowa ocena reelekcyjności) może być efektywną metodą selekcji chorych. W przypadku wykonania laparotomii przy braku możliwości uzyskania cytoredukcji optymalnej należy dążyć do ograniczenia zakresu zabiegu w celu zredukowania możliwych powikłań okołoperacyjnych i możliwie szybkiego skierowania chorej do chemioterapii.

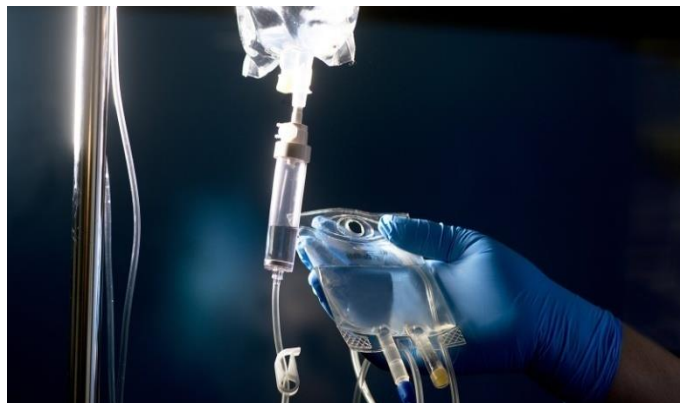Pacjentki, u których w trakcie kwalifikacji do zabiegu lub w trakcie oceny reelekcyjności (laparoskopowej lub za pomocą laparotomii) stwierdza się brak możliwości uzyskania co najmniej optymalnej cytoredukcji, są kandydatkami do chemioterapii neoadiuwantowej.

Nieoptymalne zabiegi w istotny sposób skracają czas do wystąpienia progresji oraz całkowity czas przeżycia, dlatego szczególnie dokładnie należy udokumentować powód nieuzyskania całkowitej/optymalnej cytoredukcji. Leczenie cytoredukcyjne zaawansowanego raka jajnika obejmuje swoim zakresem usunięcie macicy z przydatkami i siecią wraz z resekcjami narządów zajętych przez nowotwór – śledziony, otrzewnej pokrywającej przeponę, otrzewnej pokrywającej miednicę. Należy unikać przeprowadzania zabiegów okaleczających, takich jak całkowite resekcje jelita grubego, co ogranicza możliwość późniejszego leczenia systemowego. Dodatkowo w skład zabiegów cytoredukcyjnych wchodzi usuwanie powiększonych węzłów chłonnych zaotrzewnowych.

### **Chemioterapia**

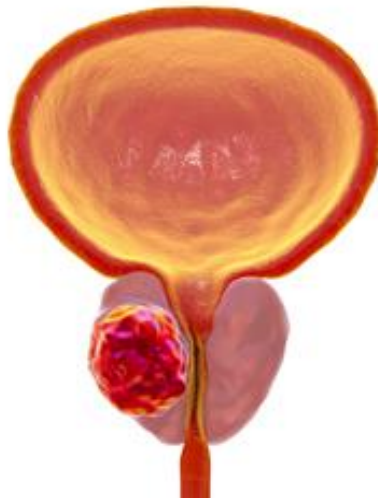Większość chorych z rakiem jajnika ma wskazania do leczenia systemowego. Odstąpienie od pooperacyjnej chemioterapii jest możliwe jedynie w nielicznej grupie chorych.

U pozostałych chorych podstawą leczenia I rzutu jest skojarzenie pochodnych platyny (karboplatyna lub cisplatyna) i taksoidu (paklitaksel), podawanych dożylnie w schemacie co 21 dni. Leczenie powinno składać się z 3 lub 6 cykli. Oba wymienione schematy chemioterapii mają identyczną skuteczność. Za stosowaniem karboplatyny przemawiają lepsza tolerancja oraz wygoda podawania. U chorych w wyższych stopniach zaawansowania raka jajnika (IIB–IV wg FIGO) chemioterapia pooperacyjna składa się rutynowo z 6 cykli.



Standardem powinno być wykonanie tomografii komputerowej przed kwalifikacją do chemioterapii, co pozwala obiektywnie oceniać wyniki leczenia oraz kwalifikować do stosowania bewacyzumabu.

# RAK PROSTATY

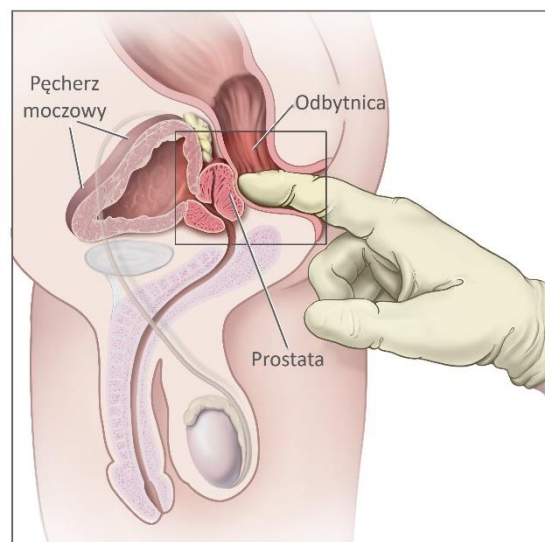


Gruczoł krokowy (stercz, prostata) to jeden z męskich narządów płciowych, który znajduje się poniżej pęcherza moczowego, a przez jego miąższ przebiega cewka moczowa. Rak prostaty jest jednym z najczęstszych nowotworów złośliwych u mężczyzn. Szacuje się, że połowa mężczyzn pomiędzy 60 a 70 rokiem życia choruje na raka stercza. Jego częstość występowania ciągle wzrasta. Trzeba jednak zauważyć, że wielu z nich rak stercza nigdy nie ujawni się klinicznie i nie będzie stanowił podstawy leczenia. Najczęściej występuje w części obwodowej gruczołu, co powoduje, że można go wykryć podczas badania fizykalnego przez odbytnicę. Rak prostaty względnie późno przyczynia się do powstania dolegliwości i we wczesnym stadium rozwoju przebiegu bezobjawowo. Komórki nowotworowe, krążąc we krwi, mogą tworzyć przerzuty. Najczęściej tworzą się one w obrębie węzłów chłonnych, kości, płuc. U jednych chorych przerzuty powstają względnie wczesnie, u innych długo obserwuje się ograniczony do stercza charakter nowotworu, a przerzuty powstają późno.

## **Do czynników sprzyjających zachorowaniu na raka gruczołu krokowego możemy zaliczyć:**

- wiek męczyzny,
- rodzinny wywiad występowania raka stercza,
- rasę czarną.

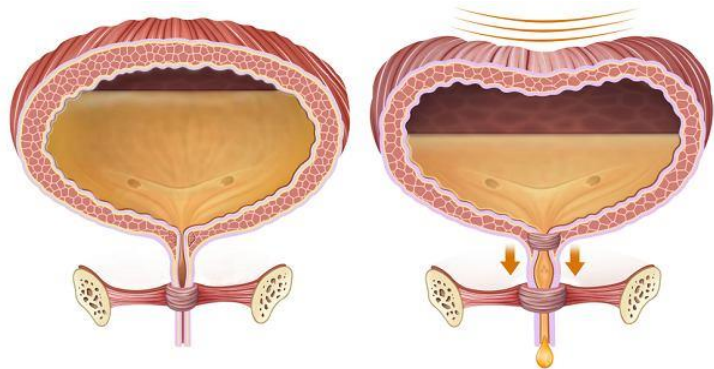
Wczesne wykrycie nowotworu zwiększa szanse na wyleczenie. Podejrzanie raka stercza wysnute na podstawie badania fizykalnego lub nieprawidłowego stężenie PSA we krwi jest pierwszym krokiem do jego rozpoznania. U większości mężczyzn nie występują żadne objawy. U części mogą wystąpić łagodne zaburzenia w oddawaniu moczu, które narastając powoli na przestrzeni wielu lat są bagatelizowane. Tymczasem pojawienie się



objawów klinicznych zwykle wiąże się z większym zaawansowaniem nowotworu (guz jest już na tyle duży, że utrudnia odpływ moczu z pęcherza lub nacieka sąsiednie tkanki).

**Do objawów utrudnionego oddawania moczu zaliczamy:**

- konieczność częstego oddawania moczu, także w nocy,
- trudność w rozpoczęciu mikcji,
- oddawanie moczu słabym bądź przerywanym strumieniem,
- uczucie niepełnego opróżnienia pęcherza,
- występowanie nagłej potrzeby oddania moczu.



U mężczyzn z zaawansowanym rakiem stercza pierwszymi objawami mogą być bóle pleców, bioder lub miednicy- takie dolegliwości mogą świadczyć o obecności przerzutów kostnych.

Pierwszym elementem rozpoznania raka stercza oprócz zebrania wywiadu jest badanie fizykalne- badanie przez odbytnicę. Zazwyczaj podczas badania chory przyjmuje jedną z pozycji: pozycję stojącą z maksymalnym pochyleniem tułowia do przodu; pozycję kolankowo-łokciową lub leżącą na boku ze zgiętymi kończynami dolnymi w stawach kolanowych i biodrowych. Podczas badania męczyzna może odczuwać niewielki dyskomfort.

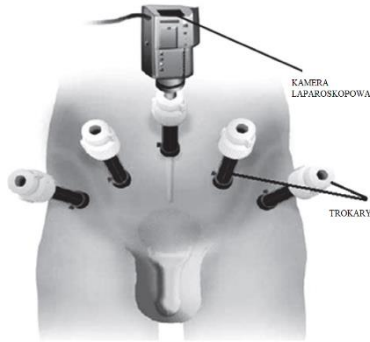
PSA jest powszechnie stosowanym markerem swoistym dla chorób stercza. Nieprawidłowy wynik PSA może wiązać się oprócz raka z innymi chorobami stercza i nie zawsze oznacza, że badany męczyzna choruje na nowotwór. Do najczęstszych przyczyn podwyższonego stężenia PSA we krwi należą: łagodny rozrost gruczołu krokowego oraz stany zapalne. Ostatecznie rozpoznanie raka stercza ustala się na podstawie biopsji, która polega na pobraniu wycinków z prostaty za pomocą specjalnej igły. Biopsję wykonuje się pod kontrolą głowicy usg wprowadzonej do odbytnicy. Wycinki z prostaty są następnie oceniany pod mikroskopem. W diagnostyce zaawansowania raka prostaty wykorzystuje się także badania obrazowe: rezonans magnetyczny, tomografię komputerową, scyntyografię kości.

**Powszechnie dostępnych jest kilka różnych metod leczenia. Wśród nich do najważniejszych należą:**

- aktywny nadzór,
- leczenie operacyjne (prostatektomia radykalna),
- radioterapia,
- leczenie hormonalne,
- chemioterapia.

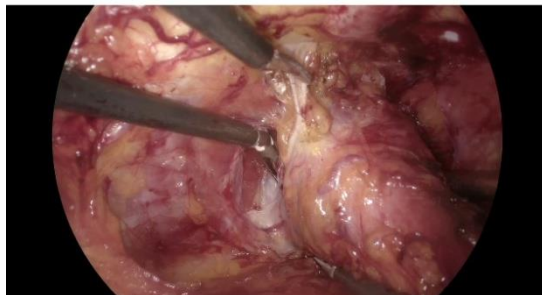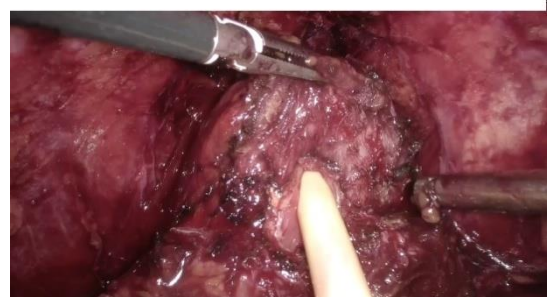Aktywny nadzór polega na śledzeniu stanu nowotworu po to, aby w chwili jego progresji wdrożyć leczenie radykalne. Operacja polega na wycięciu tkanki nowotworowej poprzez całkowite wycięcie stercza wraz z pęcherzykami nasiennymi i dystalnymi fragmentami nasieniowodów. Prostatektomię radykalną wykonuje się w klasyczny otwarty sposób, laparoskopowo lub laparoskopowo z pomocą robota. Zabieg wykonuje się w znieczuleniu ogólnym.

W przypadku metody klasycznej urolog otwiera jamę brzuszną wykonując pionowe cięcie od pępka do spojenia łonowego. W czasie zabiegu starannie usuwany jest zmieniony nowotworowo gruczoł krokowy wraz z otaczającymi tkankami, a niekiedy również węzły chłonne miedniczne. Wszystkie usunięte struktury przesyłane są do badania histopatologicznego, które pozwala ostatecznie określić złośliwość i zaawansowanie nowotworu. Operację kończy odtworzenie połączenia pomiędzy cewką moczową i pęcherzem. Podczas operacji w pęcherzu moczowym pozostawiony jest cewnik wprowadzony przez cewkę moczową.



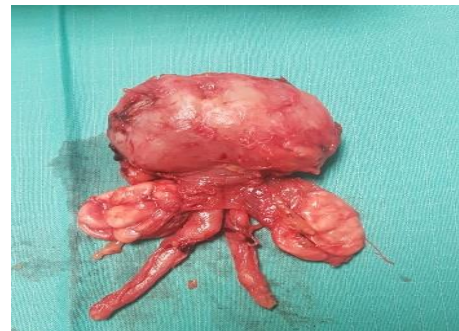widoczny na monitorze. Kolejne etapy operacji są takie same jak w przypadku zabiegu wykonywanego metodą

Pierwszym krokiem w laparoskopowej prostatektomii jest wykonanie niewielkiego nacięcia skóry w okolicy pępka, przez które do jamy brzusznej wpompowywany jest gaz. Następnie przez kolejne nacięcia skóry do jamy brzusznej wprowadza się narzędzia. Kamera przesyła obraz



klasyczną. Wśród zalet operacji laparoskopowej wymienia się krótszy pobyt w szpitalu i szybszy powrót do zwykłej aktywności, związany z mniejszym śródoperacyjnym uszkodzeniem tkanek, mniejsze ryzyko infekcji i lepszy końcowy efekt kosmetyczny.

klasyczną. Wśród zalet operacji laparoskopowej wymienia się krótszy pobyt w szpitalu i szybszy powrót do zwykłej aktywności,

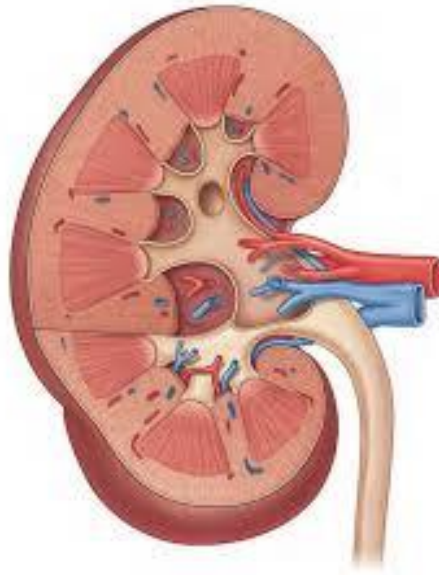


Radioterapia polega na wykorzystaniu promieniowania rentgenowskiego do zniszczenia komórek nowotworowych. Wyróżnia się radioterapię z pól zewnętrznych oraz brachyterapia.

Leczenie hormonalne najczęściej polega na zmniejszeniu stężenia testosteron. W wyniku tego zjawiska dochodzi do spowolnienia progresji raka stercza, a nawet zmniejszenia zmian. Niekiedy po początkowym opanowaniu raka stercza dochodzi do nawrotu choroby czyli wznowy. W ostatnich latach istotnie udoskonalono leczenie zaawansowanych postaci raka stercza.

Niezależnie od wybranej metody leczenia pacjent wymaga wnikliwej obserwacji i kontroli urologicznych.

# RAK NERKI



Guz nerki najczęściej stwierdzany jest przypadkowo podczas badania ultrasonograficznego brzucha. Guzy nowotworowe nerek można podzielić na łagodne lub złośliwe. Guzy łagodne charakteryzują powolny wzrost miejscowy oraz to, że nie dają przerzutów. Niektóre wymagają usunięcia operacyjnego ze względu na znaczne powiększenie się, co zagraża ich pęknięciem lub gwałtownym krwawieniem. Rak nerki to nowotwór złośliwy, który początkowo rośnie powoli jednak zwiększając swoje rozmiary może dać przerzuty. Początkowo przebiega bezobjawowo, a objawy takie jak ból czy krwimocz daje w późnym, zaawansowanym stanie choroby. Na nowotwór nerki najczęściej chorują pacjenci powyżej 50 roku życia. Częściej dotyczy on mężczyzn niż kobiet i rzadko ma charakter dziedziczny.

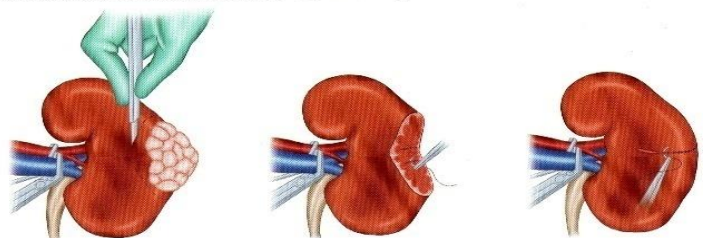
## Do czynników sprzyjających zachorowania na raka nerki zaliczamy:

- zanieczyszczenie środowiska,
- palenie tytoniu,
- otyłość.

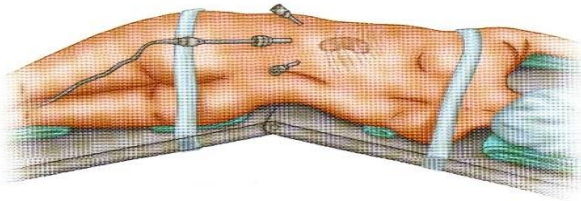
Znajdując najczęściej przypadkowo guz nerki w badaniu USG należy wykonać dodatkowe badania. Oprócz rutynowych badań krwi i moczu wykonuje się RTG płuc, tomografię komputerową lub rezonans magnetyczny jamy brzusznej. Rzadko wykonuje się biopsję guza. Rozpoznanie raka nerki potwierdza się po wycięciu zmiany w badaniu histopatologicznym.

Podstawowym sposobem leczenia raka nerki jest leczenie chirurgiczne. Leczenie operacyjne polega na usunięciu guza nerki (tzw. częściowa nefrektomia) lub w przypadku

Nefrektomia częściowa metodą otwartą



większych guzów usunięciu nerki wraz z guzem. Powyższe zabieg można wykonać metodą klasyczną tzw. otwartą lub laparoskopową.

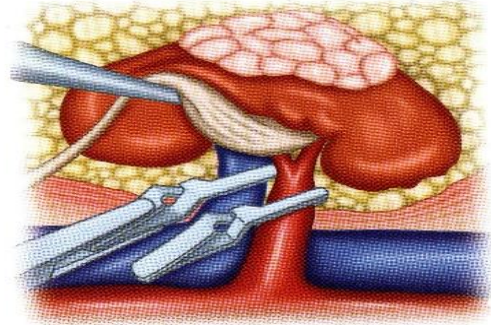


brzuszej tuż pod żebrami. W przypadku nefrektomii laparoskopowej są to trzy lub cztery drobne 1,5 cm nacięcia w skórze. Decyzja o tym jaki rodzaj zabiegu wybrać-otwarty czy laparoskopowy, zależy od wielu czynników takich jak wielkość i lokalizacja guza, stan pacjenta choroby współtowarzyszące.

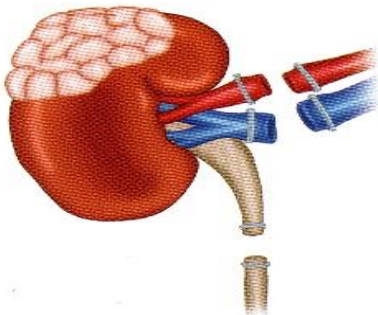
Pacjenci po zabiegach laparoskopowych nie wymagają dużej ilości leków przeciwbólowych i krócej trwa ich rekonwalescencja, czyli powrót do normalnej aktywności.

Nefrektomię radykalną otwartą wykonuje się przez długie ponad 10 cm nacięcie jamy

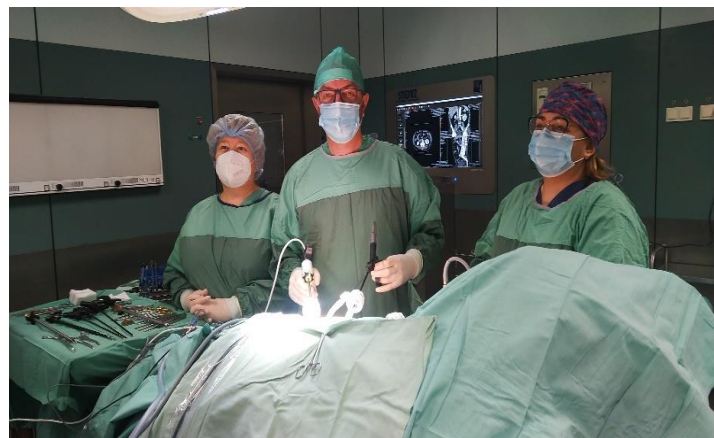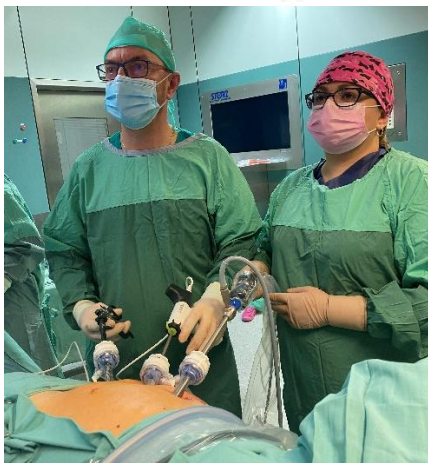### **Nefrektomia laparoskopowa**



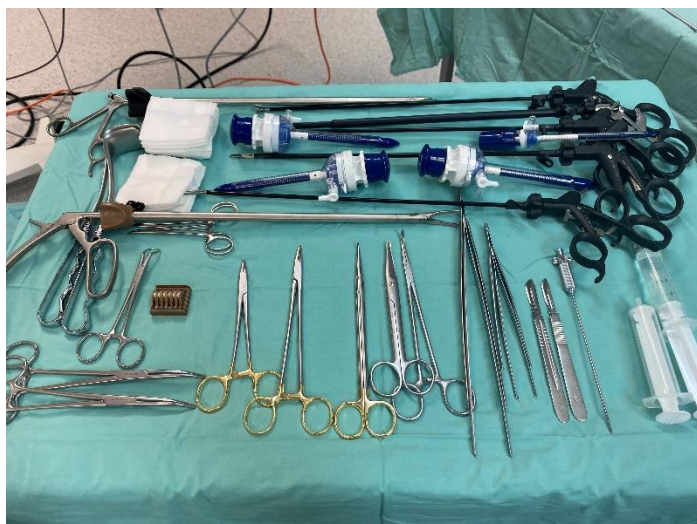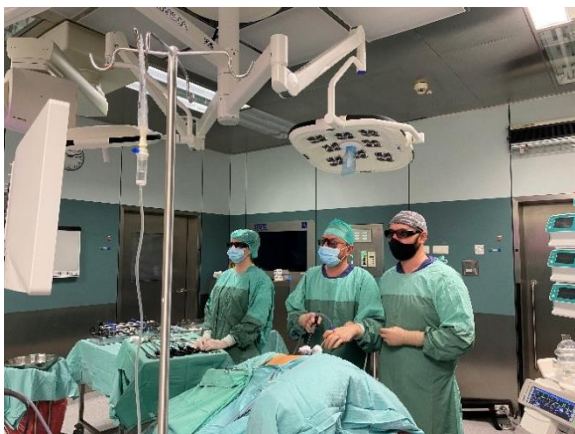### **Nefrektomia radykalna**



Częściowa nefrektomia jest standardowym leczeniem guzów poniżej 4 cm. W trakcie tej operacji usuwa się guz nerki z niewielkim marginesem zdrowej tkanki, oszczędzając jak to najbardziej możliwe miąższ nerki. Zabieg ten często określany jest mianem leczenia nerkooszczędzającego.







Ponieważ większość nowotworów nerek rozwija się powoli, u niektórych pacjentów z licznymi schorzeniami lub w bardzo zaawansowanym wieku nowotwór ten nie zdąży zagrozić ich życiu lub zdrowiu. U takich pacjentów możliwe jest zastosowanie jedynie aktywnej obserwacji. Leczenie zaawansowanego rozsiazonego raka nerki wymaga wielodyscyplinarnego postępowania. W leczeniu uczestniczą wtedy urolodzy, onkolodzy oraz radioterapeuci.

**Pamiętaj wczesna diagnoza daje większe szanse na wyleczenie!**

## Bibliografia:

1. "An Atlas of Surgical Anatomy" by Alain C Masquelet; 2005, Taylor @ Francis
2. "Fundamentals of Pediatric Surgery", Peter Mattei ; Springer, 2011.
3. "Хирургические болезни детского возраста", 2 том. Ю. Ш. Исаков; 2011, Москва
4. "Pediatric surgery and urology. Long-term outcomes" second edition; Mark D. Stringer; 2006, Cambridge University Press.
5. FedirYurochko, Wojciech Domka, Dzvenyslava Kopanska. Otitis Media. Inflammation or Infection? 4(5). Research in Pediatrics & Neonatology. 000598. 2020. DOI: 10.31031/RPN.2020.04.000598
6. Косаковський А.Л., Юрочко Ф.Б., Копанська Д.Б. «Середній отит. Атлас» видавництво МС (Львів), 76 сторінок 2020
7. Юрочко Ф., Косаковський А., Шкорботун В. «Дитяча Ринологія», книга, видавництво МС (Львів), 268 сторінок, 2020
8. Юрочко Ф., Копанська Д. Сучасне хірургічне і медикаментозне лікування хвороб аденоїдів Оториноларингологія, №2 (1), 2018, 87-93 сс.
9. Юрочко Ф. Лікування гіпертрофії аденоїдів. Балансуючи між аденотомом і ліками. СЕМЕЙНАЯ МЕДИЦИНА №3 (77)/2018, стор. 100-106
10. Книга «Дитяча отологія» за редакції А.Косаковського та Ф.Юрочка, видавництво Мс, Львів 288 стор. 2017
11. S. Tekgul, H. Riedmiller, E. Gerharz, P. Hoebeke, R. Kocvara, R. Nijman, Chr. Radmayr, R. Stein "Pediatric urology", ESPU, 2011
12. Alan J. Wein, Louis R. Kavoussi, Andrew C. Novick, Alan W. Partin, Craig A. Peters, W. Scott McDougal, and Parvati Ramchandani "Campbell-Walsh Urology: Pediatric Urology" 11<sup>th</sup> edition, Elsevier - Health Sciences Division, 2014
13. Varga J, Zivkovic D, Grebeldinger S, Somer D. "Acute scrotal pain in children—ten years' experience". Urologi 2007
14. Cavusoglu YH, Karaman A, Karaman I, Erdogan D, Aslan MK, Varlikli O, Cakmak O. "Acute scrotum – etiology and management", Indian J Pediatr, 2005
15. Okuyama A, Nakamura M, Namiki M, Takeyama M, Utsunomiya M, Fujioka H, Itatani H, Matsuda M, Matsumoto K, Sdonoda T. "Surgical repair of varicocele at puberty: preventive treatment for fertility improvement", J Urol, 1998
16. Riccabona M, Oswald J, Koen M, Lusuardi L, Radmayr C, Bartsch G. "Optimizing the operative treatment of boys with varicocele: sequential comparison of 4 techniques", J Urol 2003
17. Barthold JS, Kass EJ. "Abnormalities of the penis and scrotum". In: Belman AB, King LR, Kramer SA (eds). Clinical pediatric urology. 4th edn. London: MartinDunitz, 2002, p 1093-1124
18. Pyorala S, Huttunen NP, Uhari M. A review and meta-analysis of hormonal treatment of cryptorchidism, J ClinEndocrinol, 1995
19. Docimo SG. "The results of surgical therapy for cryptorchidism: a literature review and analysis", J Urol, 1995
20. Francesco Turrà, Maria Escolino, Alessandra Farina, Alessandro Settini, Ciro Esposito, and François Varlet "Pyeloplasty techniques using minimally invasive surgery (MIS) in pediatric patients", US NLM, Transl Pediatr. 2016 Oct; 5(4): 251–255
21. Wszystkie zdjęcia pochodzą wyłącznie z archiwum kliniki lub zostały wykonane w klinice.
22. Podstawy Chirurgii tom 1 i 2 – podręcznik dla specjalizujących się w chirurgii ogólnej, praca zbiorowa pod redakcją Jacka Szmidta i Jarosława Kuźdżała, wyd. II, Kraków 2010
23. Sabiston Chirurgia, praca zbiorowa pod redakcją Cortney M. Townsend, redakcja wydania polskiego Tadeusz Popieła, Wrocław 2010
24. Chirurgia Onkologiczna, praca zbiorowa pod redakcją Arkadiusz Jeziorski, wyd I, Warszawa 2018
25. Zalecenia Polskiego Towarzystwa Chirurgii Onkologicznej
26. Normy żywienia dla populacji Polski 2017r. – opracowane przez Instytut Żywności i Żywienia im prof. dra med. Aleksandra Szczygła
27. Krajowy Rejestr Nowotworów [www.onkologia.org.pl](http://www.onkologia.org.pl)
28. Zarys ginekologii onkologicznej tom 1-2, pod red. J. Markowska, R. Mądry, Termedia Poznań 2015, wyd. 2.
29. Łukasz Wicherek, Z. Kojas, G. Bręborowicz „Ginekologia onkologiczna” wyd. PZWL, IV kwartał 2016
30. Leczenie chirurgiczne raka jajnika ESGO 2021r
31. Zalecenia Polskiego Towarzystwa Ginekologii Onkologicznej dotyczące diagnostyki i leczenia raka jajnika 2021r
32. Rak jajnika – patobiologia, diagnostyka i przegląd współczesnych metod leczenia pod red. Gabriela Wcisło i Cezarego Szczylika
33. Albers P., Heidenreich A., Podstawowe operacje urologiczne, wyd. Czelej 2017
34. Chłosta P.L., Poradnik dla pacjentów urologicznych i ich rodzin, Warszawa 2017.
35. Drewa T., Juszcak K., Urologia ilustrowany Podręcznik dla studentów i stażystów, wyd. PZWL 2018
36. EAU Guidelines. Edn. presented at the EAU Annual Congress Milan 2021
37. Partin A. W., Dmochowski R. R., Kavoussi L.R, Wein A., Peters C. A., Campbell Walsh Wein Urology, 12th Edition, wyd. Elsevier 2020
38. Reynard J., Brewster S., Biers S., Oksfordzki podręcznik urologii, wyd. Czelej 2011

39. [https://pl.wikipedia.org/wiki/Badanie\\_per\\_rectum](https://pl.wikipedia.org/wiki/Badanie_per_rectum)
40. <https://docplayer.pl/105078522-Laparoskopowa-prostatektomia-radykalna-lpr.html>
41. UROLOGIA ONKOLOGICZNA UKŁAD MOCZOWO-PŁCIOWY Ilustrowany materiał edukacyjny z możliwością rysowania na stronach, wyd. IPSEN

