



PL-BY-UA
2014-2020

КАТАЛОГ ДОБРОЇ ПРАКТИКИ

Цей документ підготовлено за фінансової підтримки Європейського Союзу в рамках Програми транскордонного співробітництва європейського інструменту сусідства Польща-Білорусь-Україна 2014-2020. За зміст цього документа відповідальним є Мазовецька Спеціалізована Лікарня ім. Юзефа Псарського в Остроленці та комунальне некомерційне підприємство Львівської обласної ради Львівська обласна дитяча клінічна лікарня «ОХМАТДИТ». Зміст документа, за будь-яких обставин, не відображає позицію Європейського Союзу, ОУ або Спільного технічного секретаріату Програми транскордонного співробітництва європейського інструменту сусідства Польща-Білорусь-Україна 2014-2020 рр.

Каталог створений у співпраці з:

Керівник: Мазовецька Спеціалізована Лікарня ім. Юзефа Псарського в Остроленці

Партнер: Комунальне Некомерційне Підприємство Львівської Обласної Ради Львівська Обласна Дитяча Клінічна Лікарня Охматдит Комунальне Некомерційне Підприємство Львівської Обласної Ради Львівська Обласна Дитяча Клінічна Лікарня ОХМАТДИТ

В рамках реалізації проекту під назвою: «Спільна ініціатива Мазовецької Спеціалізованої Лікарні в Остроленці та Львівської обласної дитячої клінічної лікарні «ОХМАТДИТ» для підвищення доступності медичних послуг в області сучасної хірургії» в рамках Програми Транскордонної співпраці Польща - Білорусь - Україна 2014-2020, Тематична ціль з Безпека, Спільні проблеми у галузі безпеки та охорони, Пріоритет 3.1 Підтримка розвитку охорони здоров'я та соціальних послуг.

ЦІЛЬ ПРОЕКТУ:

Підвищення доступності якісних медичних послуг у сфері сучасної хірургії і підвищення обізнаності суспільства щодо впливу дієти на здоров'я людини.

Автори текстів:

Сабіна Поніковська, лікар

Томаш Шкулка, доктор медичних наук

Северин Гжимала, лікар

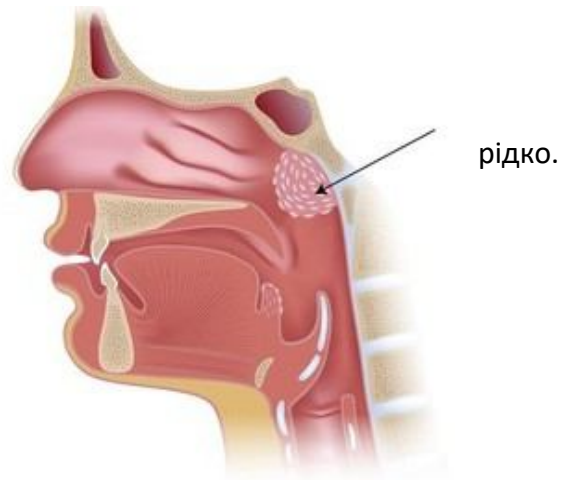
Федир Юрочко, лікар

Андрій Дворакевич, лікар

ЗАХВОРЮВАННЯ АДЕНОЇДІВ.....	3
РИНОСИНУСИТ	4
ГОСТРИЙ СЕРЕДНІЙ ОТИТ	5
ЗНИЖЕННЯ СЛУХУ	7
ГОСТРИЙ АПЕНДИЦИТ У ДІТЕЙ.....	9
ДОЛОННИЙ (ПАЛЬМАРНИЙ) ГІПЕРГІДРОЗ	11
ВРОДЖЕНА ВАДА РОЗВИТКУ. ЛІЙКОПОДІБНА ДЕФОРМАЦІЯ ГРУДНОЇ КЛІТКИ	13
ПАХОВІ ГРИЖІ У ДІТЕЙ	16
АКТУАЛЬНІ ПРОБЛЕМИ ХЛОПЧИКІВ (ПОРАДИ БАТЬКАМ).....	19
ЛАПАРОСКОПІЧНА НЕФРОУРОЛОГІЯ У ДІТЕЙ.....	29
ЖОВЧНОКАМ'ЯНА ХВОРОБА.....	30
ГОСТРИЙ АПЕНДИЦИТ	32
РАК ТОВСТОЇ І ПРЯМОЇ КИШКИ (КОЛОРЕКТАЛЬНИЙ РАК).....	36
РАК ЕНДОМЕТРІЮ	40
РАК ЯЄЧНИКІВ	44
РАК ПЕРЕДМІХУРОВОЇ ЗАЛОЗИ.....	48
РАК НИРКИ	51
Бібліографія:.....	54

ЗАХВОРЮВАННЯ АДЕНОЇДІВ

Захворювання аденоїдів – це досить поширена проблема в дитячому віці. Найчастіше йдеться про аденоїдити (запалення аденоїдів), їх гіпертрофію (збільшення) та пухлини, на щастя останні зустрічаються



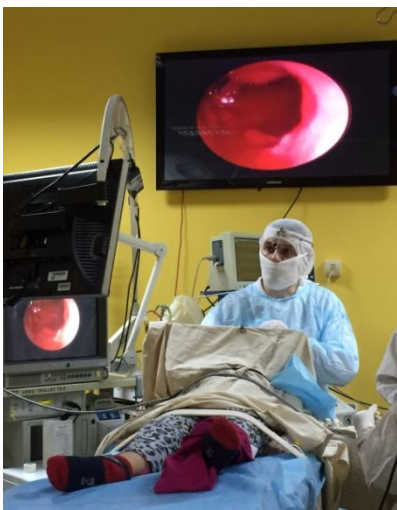Симптоми захворювань аденоїдів:

- затруднене носове дихання
- хропіння
- гугнявість
- постійне дихання ротом
- часті, тривалі нежиті
- затримки дихання уві сні

Якщо у Вашої дитини є такі симптоми, то Вам обов'язково потрібно звернутись з нею до лікаря-отоларинголога для огляду. Золотим стандартом діагностики проблем аденоїдів є гнучка назофарингоскопія, що успішно виконується лікарями відділення дитячої отоларингології ЛОДКЛ «ОХМАТДИТ». В залежності від ступеня проблеми, хвороби аденоїдів можна лікувати консервативно або хірургічно.

Покази до хірургічного лікування:

- хронічний (більш як 12 тижнів) аденоїдит з ринореєю, незважаючи на щонайменше 3-тижневий курс антибіотиків
- хронічний (більш як 12 тижнів) синусит, незважаючи на щонайменше 3-тижневий курс антибіотиків
- чотири або більше епізоди рецидивуючого аденоїдиту з гнійною отореєю за останні 12 місяців у дитини віком до 12 років
- хронічний секреторний отит у дитини віком 4 роки або більше
- гіпертрофія аденоїдів, виявлена ендоскопічно/радіологічно, з симптомами обструкції дихальних шляхів (обструктивне апное уві сні)



На базі відділення дитячої отоларингології ЛОДКЛ «ОХМАТДИТ» кожного дня проводять різноманітні оперативні втручання пов'язані з проблемами аденоїдів. Найчастішою операцією є їх видалення - аденоїдектомія. Її виконують двома способами: класичним та ендоскопічним, розробленим та вдосконаленим на базі

нашого ЛОР відділу. Також, часто, аденоїдектомію поєднують з іншими операціями на лімфоглотковому кільці – зменшенні піднебінних мигдаликів (тонзилотомія) та їх видаленні (тонзилектомія) традиційним методом або за допомогою коблатора (метод холодноплазмової хірургії). Післяопераційний період після таких втручань є доволі лагідним, тому наші пацієнти на наступний день після операції йдуть додому.

Профілактика захворювань аденоїдів

- Загальноукріплювальні заходи (загартовування, провітрювання, прогулянки, заняття спортом, водні процедури, боротьба з пасивним курінням)
- Імунопрофілактика (антипневмококова вакцина, анти-НіВ вакцина, вакцина проти грипу)

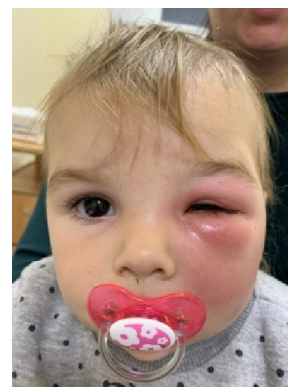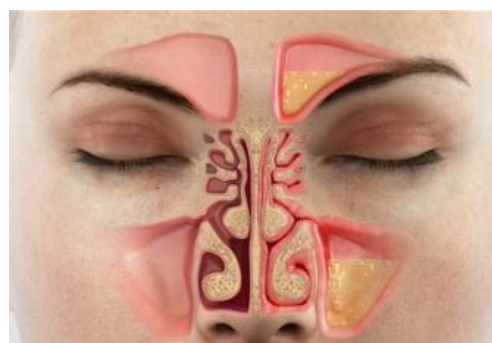РИНОСИНУСИТ

Риносинусит (РС) – це запалення носа та приносних пазух, що характеризується двома або більше симптомами, одним з яких обов'язково має бути закладеність носа або виділення з носа, а також кашель, біль/тиск обличчя, зниження/втрата нюху в поєднанні з ендоскопічними проявами або змінами на комп'ютерній томографії.

Поширеність гострого РС є дуже великою, тому точну частоту його виникнення важко оцінити. Захворюваність на гострий вірусний РС (застуда) дуже висока. Описано, що дорослі та діти старші 16 років мають від 2 до 5 епізодів вірусного РС на рік, а діти шкільного віку – до 10 епізодів на рік. Частка гострого поствірусного РС становить від 17 до 21%. Приблизно 0,5-2% вірусних інфекцій верхніх дихальних шляхів ускладнені бактеріальною інфекцією.

Симптоми риносинуситу:

- закладеність носа
- виділення з носа
- кашель
- зниження/втрата нюху
- біль голови/тиск обличчя
- гарячка, слабкість, втрата апетиту



Якщо у Вашої дитини виникли такі симптоми, то огляд лікарем ЛОРОм для неї є необхідний. Діагноз РС є клінічним, але в деяких випадках для дообстеження дитини потрібно виконати комп'ютерну томографію при носових пазух.

Є ряд симптомів та ознак, які вказують на ускладнений перебіг гострого РС та є показом до негайної госпіталізації пацієнта в спеціалізований дитячий оториноларингологічний відділ.

Ознаки ускладненого РС:

- набряк та почервоніння ока
- зміщення очного яблука
- двоїння в очах
- раптове зниження гостроти зору

- набряки в лобній ділянці
- сильні болі в лобній ділянці
- ознаки менінгіту, сепсису



Лікування РС в більшості випадків є консервативним, проте коли РС є ускладненим, то хірургія є обов'язковою. Основним оперативним втручанням при ускладненому гострому або хронічному РС, яке проводиться на базі відділення дитячої оториноларингології ЛОДКЛ «ОХМАТДИТ» є функціональна ендоскопічна хірургія приносних пазух (*FESS – functional endoscopic sinus surgery*).

Профілактика риносинуситу

- Загальноукріплювальні заходи (загартовування, провітрювання, прогулянки, заняття спортом, водні процедури, боротьба з пасивним курінням)
- Імунопрофілактика (антипневмококова вакцина, анти-НіВ вакцина, вакцина проти грипу)
- Хірургічна (у випадках хронічного РС) – аденоїдектомія, септопластика, операція FESS)

ГОСТРИЙ СЕРЕДНІЙ ОТИТ

Гострий середній отит (ГСО) або запалення середнього вуха. Це одне з найпоширеніших захворювань дитячого віку в світі. Приблизно 75% дітей мають досвід, як мінімум, одного епізоду інфекції вуха до початку відвідування школи. З цього числа

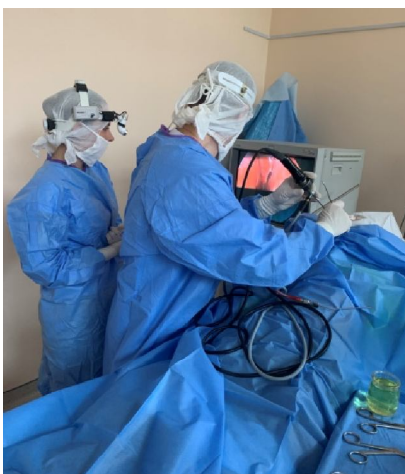

більшість дітей зустрічається з ГСО до 2-ох років.

Піком захворюваності є вік від 6 до 18 місяців. Дана патологія є першою причиною звернення до дитячих отоларингологів, а також найчастішим показом для призначення антибіотиків.

Симптоми гострого середнього отиту:

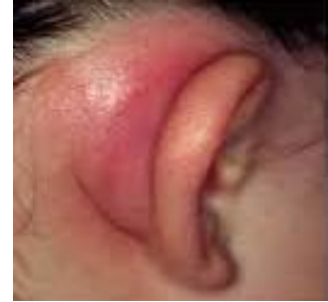- біль вуха
- гострий початок
- гноетеча з вуха
- зниження слуху
- гарячка
- відмова від грудей, неспокій, тертя вух – у немовлят



Якщо ці симптоми раптово виникли у Вашого малюка – негайно зверніться до лікаря-отоларинголога. Для підтвердження цього діагнозу огляд вуха є обов'язковим, так як є ряд інших захворювань, що можуть маскуватись під гострий середній отит. Від огляду буде залежати подальше лікування Вашої дитини. Лікування гострого середнього отиту може бути тільки консервативним (місцеве та системне знеболення, антибіотикотерапія), а також може поєднуватись із хірургічними втручаннями.

Вушні операції, що виконують у відділі дитячої отоларингології ЛОДКЛ «ОХМАТДИТ» найрізноманітніші. Досить частою є міринготомія – розріз барабанних перетинок для евакуації гною, що виникає у випадку важкого гострого середнього отиту. Шунтування барабанних перетинок – операція, що показана при рецидивуючих гострих середніх отитах, коли їх частота є 3 епізоди за пів року або 4 за рік. Мірингопластика – корекція дефектів барабанної перетинки, внаслідок частих вушних проблем, що виконують для покращення слуху дитини.

Також варто пам'ятати, що гострий середній отит є небезпечний своїми ускладненнями.



Ознаки ускладненого гострого середнього отиту:

- відстовбурчення вушної раковини
- почервоніння та набряк за вухом
- головокружіння
- блювання

Найчастішим отогенним ускладненням є мастоїдит. ЛОР відділ ЛОДКЛ «ОХМАТДИТ» - єдиний відділ в області, який займається такими випадками у дітей. Основою лікування мастоїдитів є операція - відкрита/закрита антромастоїдотомія разом з шунтуванням барабанних перетинок, поєднання яких зменшує ризики для життя наших пацієнтів.

Профілактика середнього отиту

- Загальноукріплювальні заходи (загартовування, провітрювання, прогулянки, заняття спортом, водні процедури, боротьба з пасивним курінням)
- Імунопрофілактика (антипневмококова вакцина, анти-НіВ вакцина, вакцина проти грипу)
- Хірургічна (у випадках рецидивуючого середнього отиту) – аденоїдектомія, шунтування барабанних перетинок)

ЗНИЖЕННЯ СЛУХУ

У дітей є багато різноманітних причин для зниження слуху. У деяких випадках раптове погіршення слуху може потребувати невідкладної допомоги лікаря – отоларинголога. Розуміння можливих причин, виконання прицільного обстеження і забезпечення невідкладного лікування чи консультації підвищує шанс пацієнта на максимальне відновлення слуху.



Якщо у Вас виникли сумніви щодо слуху Вашої дитини, то дайте відповідь на наступні запитання:

1. Чи відповідає мова дитини її віку?
2. Чи завжди дитина правильно розуміє Вашу мову?
3. Чи часто дитина перепитує?

4. Як часто Ваша дитина хворіє вушними захворюваннями?

Причини сенсоневрального погіршення слуху	
Інфекційна	Вірусні та бактеріальні інфекції
Судинна	Тромбоемболія
Травма	Переломи скроневих кісток
Пухлинні процеси	Первинні та метастатичні
Ятрогенна	Через медикаменти, променеви або хіміотерапію

Причини кондуктивного погіршення слуху
Сірчаний корок
Стороннє тіло
Зовнішній отит
Секреторний отит
Холестеатома
Пухлини середнього вуха
Отосклероз

Ефективність лікування таких пацієнтів залежить від повноти первинного обстеження. Проблеми зі слухом можуть розвиватися в одному або двох вухах, бути вродженими або набутими. Окрім отоскопічної картини основою діагностики в таких випадках є аудіометрія, тимпанометрія та комп'ютерна томографія скроневих кісток.

Лікування зниження слуху різного походження може бути, як консервативним так і хірургічним. В деяких випадках таким дітям потрібне встановлення кохлеарних імплантів або підбір слухових апаратів. На базі відділу дитячої оториноларингології ЛОДКЛ «ОХМАТДИТ» також проводиться ряд вушних оперативних втручань для покращення слуху наших пацієнтів. А саме:



шунтування барабанних перетинок, мірингопластика та видалення новоутворів вуха (холестеатома, тощо).

Профілактика зниження слуху

- Моніторинг слуху дитини батьками, вихователями, вчителями, лікарями
- Гігієна слуху (обмежене використання навушників, уникання надмірного впливу шуму і гучного звуку)
- Визначення лікарями груп ризику зниження слуху
- Скринінг слуху дітей і новонароджених
- Уникання ототоксичних препаратів, лікування і профілактика вірусних інфекцій
- Хірургічне лікування (шунтування барабанної перетинки, кохлеарна імплантація, мастоїдектомія, аденоїдектомія, мірингопластика)

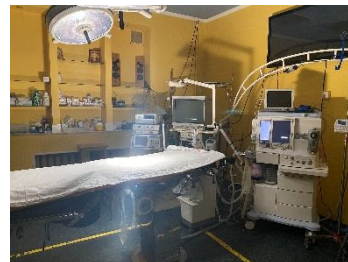

ГОСТРИЙ АПЕНДИЦИТ У ДІТЕЙ

Може виникнути у будь-якому віці та є діагностично важчим, ніж у дорослих, так як у дітей запальний процес в апендиксі розвивається набагато швидше та частіше ускладнюється перитонітом.

Ймовірні причини розвитку гострого апендициту:

- Аномалії апендикса – перегин, атипове розташування;
- Сторонні тіла ШКТ, каловий камінь, паразити;
- Інші запальні захворювання ШКТ.

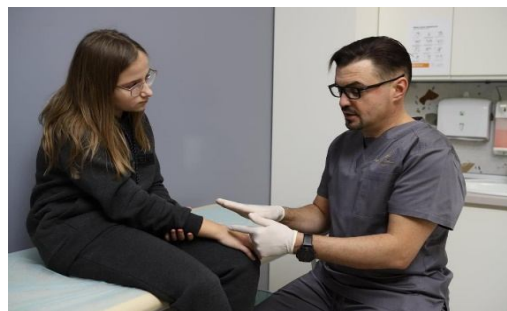

Першими симптомами гострого апендициту у дітей є біль коло пупка, неспокій, нудота, втрата апетиту та гарячка, порушення випорожнень, які можуть проявлятися вже через 12 годин від початку захворювання. При прогресуванні запалення біль переміщується в правий нижній квадрант живота або стає розлитим, з м'язевим дефансом та симптомами подразнення очеревини.

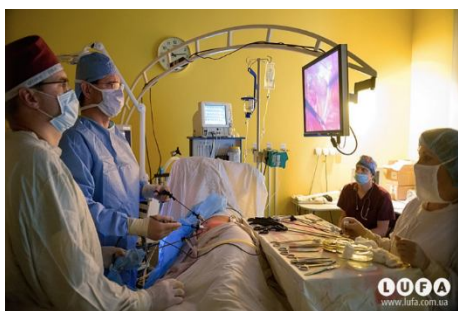Симптоматика апендициту може виглядати по-різному, в залежності від його розташування та власне самої клінічної форми.

- При ретроцекальному чи ретроперитонеальному розташуванні болі можуть бути переважно в боковому відділі живота чи спині, без чіткої локальної симптоматики в правій клубовій ділянці.
- При підпечінковому розташування болі можуть бути в правій підреберній ділянці, або в правій клубовій з іррадіацією болю в спину або до підребер'я.
- При тазовому розташуванні, коли апендикс прилягає до сечоводу або сечового міхура, при якому болі іррадіюють в пахову ділянці, спостерігається часте сечовипускання та дизуричні явища.
- При незавершеній ротації кишківника паросток розташований в лівому квадранті живота.

Діагностично інформативним, окрім лабораторних методів обстеження є УЗД, Rg-графія чи КТ органів черевної порожнини, апендикса. В даний час є досить допоміжним ультразвуковий метод діагностики гострого апендициту, особливо при атиповому його розташуванні та наявності інфільтрату, абсцесу, відзначається потовщення його стінки, виявлення стороннього тіла, наявності вільної рідини в черевній порожнині та виключення інших патологій.



В нашій клініці ЛОДКЛ «ОХМАТДИТ» лікування гострого апендициту та його ускладнень виконується як відкритим, так і лапароскопічним методом. За останні декілька років прерогатива у нашій лікарні за **малоінвазивним методом** апендектомії.

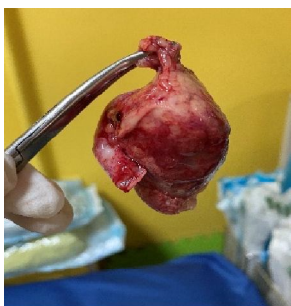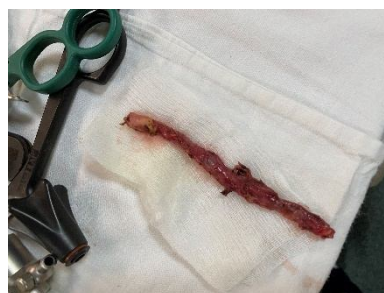


Лапароскопічну апендектомію виконують через 3 невеликих проколи довжиною 3, 5 та 10 мм, один з яких розташовується у пупку, в мезогастрії паралельно пупку ліворуч та в лівій клубовій ділянці. Крізь ці проколи вводиться відеокамера та спеціальні інструменти, за допомогою яких виконують операцію.

Переваги:

- Безсумнівні косметичні переваги, такі розрізи практично непомітні.
- Терміни відновлення та повернення до фізичної праці після неї менші, ніж при відкритій операції.
- Значна перевага при атиповому розташуванні червоподібного відростку. При відкритому способі операції в таких випадках доводиться збільшувати розріз на кілька сантиметрів, що не є обов'язковим при лапароскопії.
- Знижує ризик занесення інфекції та інших ускладнень – спайок, гриж.
- Менш травматична для пацієнтів з надлишковою вагою та ожирінням.
- Кращий контроль гемостазу.
- Менший ступінь травмування м'язових і шкірних тканин.

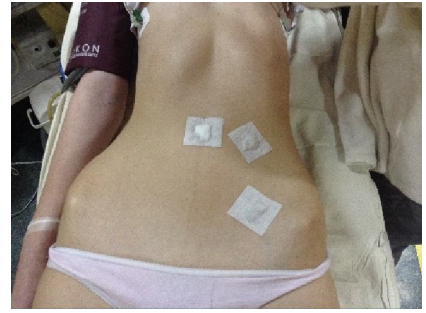Додатковою перевагою лапароскопічного доступу є можливість огляду усієї черевної порожнини, включно з маткою та її придатками. При виявленні гінекологічної патології, можлива її моментальна корекція з тих самих портів, при цьому якщо червоподібний відросток не змінений, його не видаляють.



Тобто, в сумнівних випадках ми маємо можливість провести діагностичну лапароскопію для диференційної діагностики іншої гострої хірургічної патології, як органів черевної порожнини, так і органів малого тазу.

Після виявлення, відросток виділяється з оточуючих тканин і відділяється від сліпої кишки та брижі. Іноді доводиться вдаватися до техніки ретроградної лапароскопічної апендектомії для видалення апендикса. У цьому випадку спочатку виявляється початок відростка, він відсікається від сліпої кишки й перев'язується. Уже потім – виділяється з брижі.

Коли проводиться операція апендициту, час залежить від розташування відростка й інших нюансів. У середньому вона триває від 30 хвилин до 1,5 години.



Післяопераційний період:

Зазвичай, реабілітація після неускладненого апендициту в стаціонарі триває 1-2 дні.

Ускладненого перитонітом до 7 днів.

Профілактика апендициту та його ускладнень:

1. Правильне харчування дітей та підлітків – уникання переїдання, обмеження споживання смаженої, копченої їжі та фастфуду. Повноцінне, вітамінізоване харчування з дотриманням вікових норм, переважанням в раціоні клітковини та кратності споживання їжі.
2. Профілактика хронічних закрепів.
3. Профілактика гельмінтозів.
4. Не займатись самолікуванням – безконтрольне використання антибіотиків, анальгетиків, методів непроктольної медицини («грілка на живіт», клізма з теплою водою та інші)
5. Вчасне звернення за адресною медичною допомогою – профілактика грізних ускладнень перебігу гострого апендициту, а саме:
 - розлитого перитоніту;
 - післяопераційних спайкових процесів, що призводять до гострої та хронічної кишкової непрохідності (інвалідизація пацієнта);
 - безпліддя у майбутньому;
 - значне збільшення витрат на лікування ускладненого апендициту.

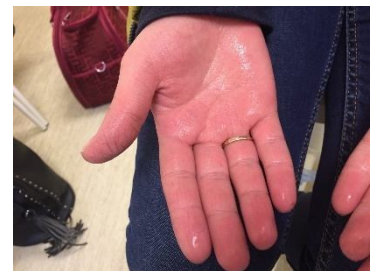

ДОЛОННИЙ (ПАЛЬМАРНИЙ) ГІПЕРГІДРОЗ

Гіпергідроз - це стан, що характеризується аномально підвищеним потовиділенням, що перевищує необхідне для регулювання температури тіла. Гіпергідроз може бути пов'язаний із порушенням якості життя з психологічної, емоційної та соціальної точки зору.

Гіпергідроз можна класифікувати як:

- Первинний (ідіопатичний);
- Вторинний – внаслідок певного захворювання (гіпертиреоз, цукровий діабет) .



Залежно від поширеності:

- Локальний (долонний, аксілярний);
- Поширений.

За перебігом:

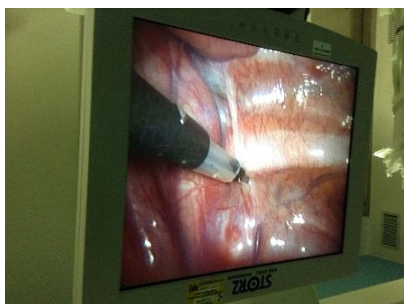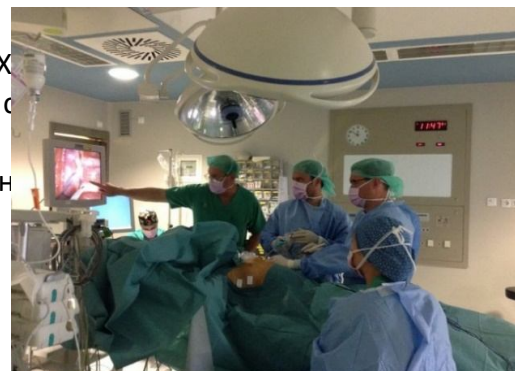- Компенсаторний (після оперативного втручання з приводу симпатектомії при долоному гіпергідрозі);
- Емоційний чи спровокований фізичним навантаженням;
- Нічний (під час сну).

Наш досвід лікування таких пацієнтів:

Такі оперативні втручання проводимо з 2015-2021 рік, серед яких прооперовано 34 хлопчиків/чоловіків та 45 дівчаток/жінок в віці від 8 до 47 років.

Консервативні методики (ін'єкції ботексу, місцеве лікування, антиперспіранти з високим вмістом алюмінію)- дають лиш тимчасовий результат.

Ми виконуємо в ЛОДКЛ «ОХ» селективну торакоскопічну оперативне втручання виконується грудної клітки по середньоаксілярн допомогою 3 або 5 мм розрізів, вводячи 2/3 порти.



За допомогою ультразвукового скальпеля проводиться поетапна електродеструкція нервових волокон по нижньому краю ребр з наступною аспірацією повітря з плевральної порожнини.

До та після операції ми визначаємо долонну температуру:

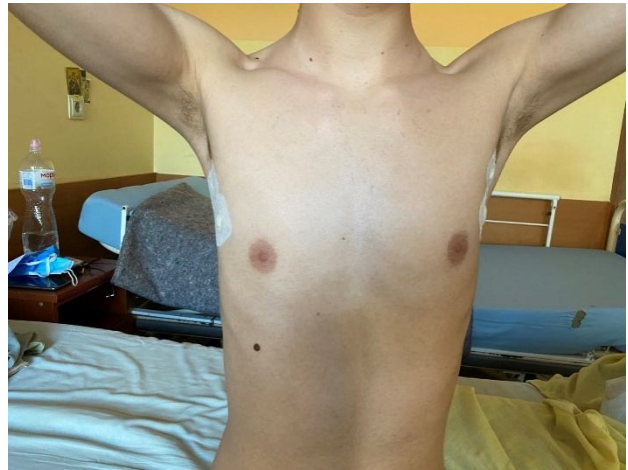
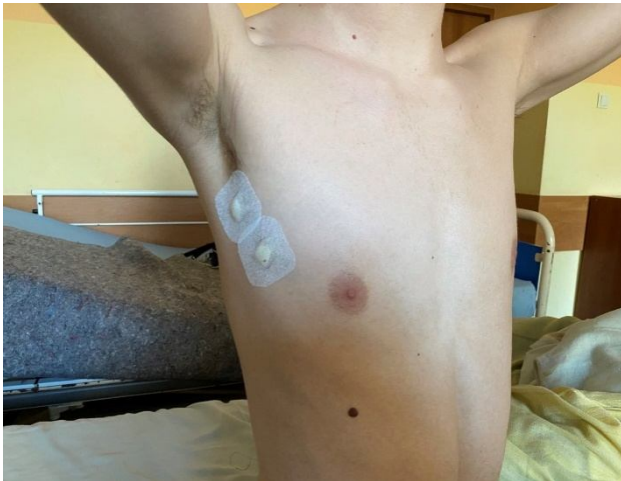
До

Долоні відразу після операції стають сухими та теплими та зберігають такий стан постійно.

В післяопераційний період зрідка можливий залишковий пневмоторакс та розвиток компенсаційного гіпергідрозу - (спина, задня частина стегна), який добре переноситься, вважається соціально більш стерпним, ніж долонний гіпергідроз.

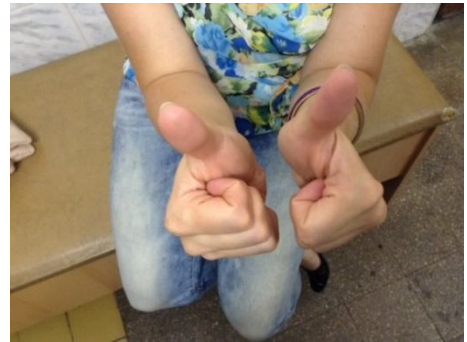Після



Профілактика гіпергідрозу:

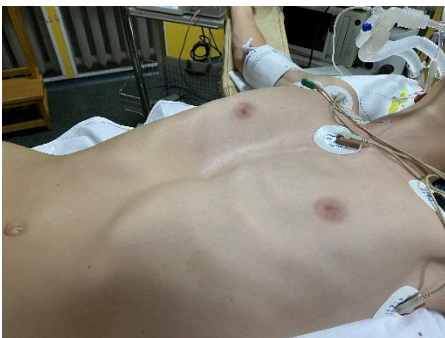Так як дане захворювання характеризується вродженим характером та часто носить спадкову ознаку профілактика захворювання полягає в наступному:

1. Використання одягу та взуття з натуральних тканин та шкіри.
2. Уникання препаратів побічна дія яких сприяє підсиленню перебігу гіпергідрозу.
3. Мінімізація стресу та навчання аутотренінгу.
4. Популяризація знань про ідіопатичний гіпергідроз долонь та стоп – як результат зменшення непотрібних, а часом шкідливих рекомендацій та консультацій у невролога/психоневролога.



ВРОДЖЕНА ВАДА РОЗВИТКУ. ЛІЙКОПОДІБНА ДЕФОРМАЦІЯ ГРУДНОЇ КЛІТКИ

Найбільш часта деформація грудної клітки, яка проявляється вже при народженні та спостерігається частіше в хлопчиків.



Причиною якої є вроджена неповноцінність реберних хрящів, синдром недиференційованої дисплазії сполучної тканини, при чому грудина та нижні реберні хрящі зігнуті до хребта. Також має місце генетичний фактор, наявність супутнього сколіозу чи синдром Марфана, клапанної вади серця.

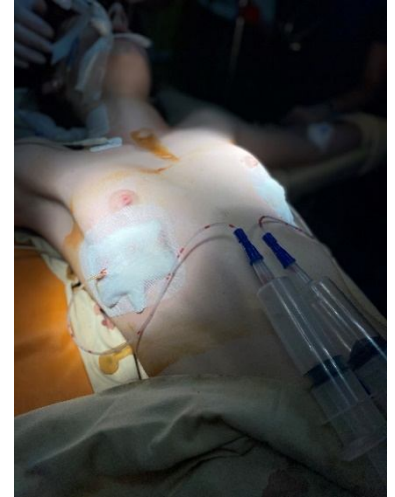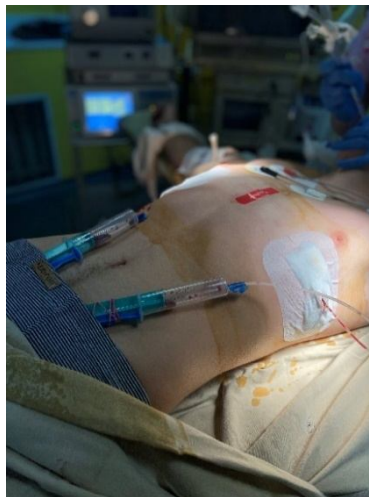З ростом дитини деформація збільшується і діти можуть відставати в фізичному розвитку.

Розрізняють такі ступені деформації:

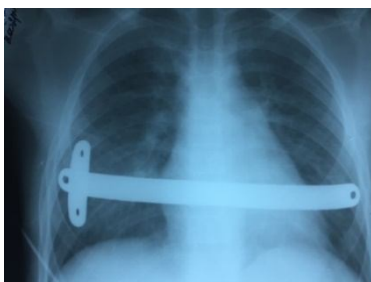
I ст. – глибина деформації до 2 см, без зміщення серця.
II ст. – глибина деформації до 4 см, з можливим зміщення серця до 3 см вліво.
При III-IV ступеня деформації можливі зміни серцево-судинної та дихальної системи із-за вдавненої груднини, яка здавлює серце та магістральні судини, зміщуючи їх ліворуч.

Деформацію I-го ступеня можливо корегувати консервативно за допомогою спеціальної гімнастики чи певними видами спорту. Інші ступені деформації корегуються оперативним методом.

Оптимальним віком для оперативного втручання є вік 12-16 років.



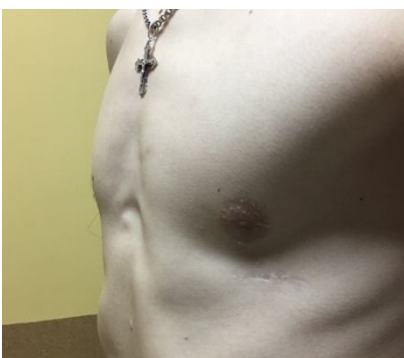
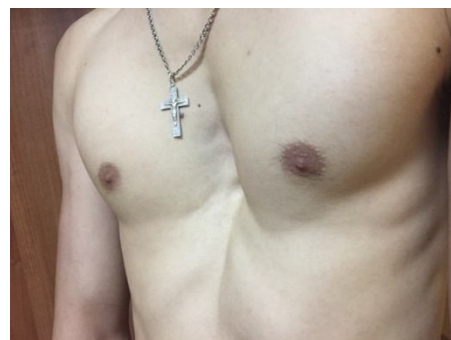В ЛОДКЛ «ОХМАТДИТ» з 2005 року проводиться корекція вади методом металостернохондродистракції за Nuss-Park з відеоторакоскопічним контролем, під час якого створюється загрудинний тунель для проведення та фіксації металевої конструкції (одна або дві пластини, з або без фіксатора). Дана операція незначно модифікована нашою хірургічною бригадою, що полегшує проведення такого оперативного втручання та кращого відновлення в післяопераційному періоді.



Rg-графія пацієнта після операції – пластина в місці найглибшого западання груднини та додатковий фіксатор зліва.

В післяопераційному періоді знеболення здійснюється за допомогою еластомерної помпи, швидкість введення анестетика може корегуватись самим пацієнтом в залежності від больового синдрому.

Через 2-3 роки проводиться другий етап оперативного втручання – видалення пластини. Після видалення пластини не втрачається досягнута корекція.



Розрізи під час повторної операції виконуються в тому ж місці по старим рубцям, тому нових шрамів немає.

Профілактика лійкоподібної деформації грудної клітки (деформація грудної клітки загалом):

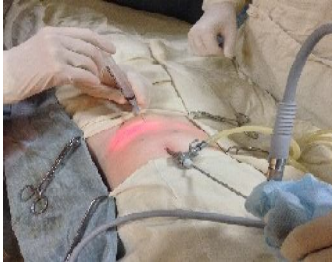1. Вчасне звернення за медичною допомогою (фахова консультація спеціаліста, що займається даною проблемою).
2. Активне займання фізичною культурою, спортом (плавання, водне поле, академічне веслування, бігові лижі, пілатес).
3. Рекомендації щодо відвідування занять навчання музикою на духових інструментах (флейта, саксофон, сопілка, труба).



ПАХОВІ ГРИЖІ У ДІТЕЙ

Пахові грижі у дітей є однією з найчастіших патологій з якими стикаються дитячі хірурги, як в плановій, так і в ургентній хірургії.

Частіше ця вада зустрічається у хлопчиків, а ні ж у дівчаток (у 10 разів), що пов'язано з опущенням яєчок в калитку через паховий канал .

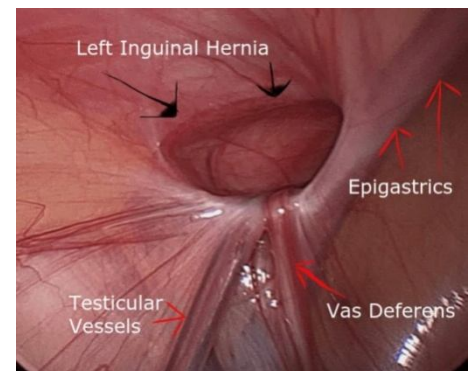


Пахова грижа в дитячій хірургії - це в більшості випадків вроджена вада розвитку, коли через незарощений вагінальний відросток очеревини відбувається проникнення органів черевної порожнини – кишки у хлопчиків, а у дівчаток – і яєчник, що призводить до травмування органів, а при затисненні до їх відмирання.

Грижі можуть бути і набутими, внаслідок слабкості, недорозвиненості м'язів і сполучної тканини стінки черевної порожнини, коли грижове випинання виходить через внутрішню пахову ямку. Такі грижі утворюються переважно у підлітковому віці із-за фізичної активності.

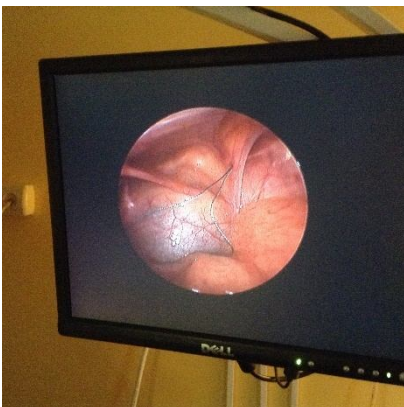
Запідозрити пахову грижу можливо на основі даних анамнезу та об'єктивного огляду. А саме:

- наявність округлого м'якого утворення в паху, мошонці або в ділянці великих статевих губ, яке зазвичай не болить, але викликає дискомфорт;
- випинання стає помітним або збільшується в розмірі, коли дитина напружується: плаче чи кашляє (кашльовий поштовх);
- в положенні лежачи та при розслабленні, утворення зменшується в розмірі або зникає повністю.



При неускладненій пахової грижі кишечник може вільно переміщатися то назовні, то всередину через розширене пахвинне кільце.

Небезпечним є защемлення грижі, коли неможливо повернути назад органів в черевну порожнину.



Клінічно защемлена грижа проявляється:

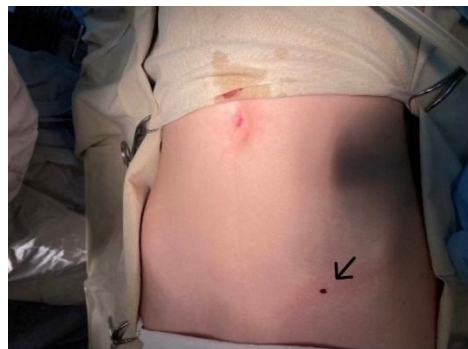- різким болем в животі, неможливість відходження газів;
- грижове випинання стає напруженим, болючим, шкіра над яким гіперемійована, яке не вправляється;
- загальний стан дитини порушений, різкий неспокій, можлива блювота, здуття живота, підвищення t тіла.

Лікування оперативне.

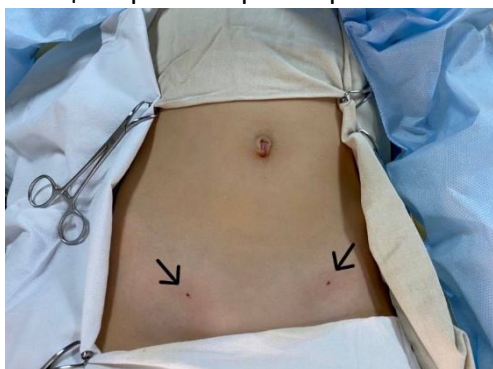Оптимальним терміном проведення операції є вік від трьох місяців до 5 років, якщо це не защемлення. В інших випадках - це ургентне оперативне втручання.

В нашій клініці виконується малоінвазивний метод хірургічної корекції цієї вади - **лапароскопічна герніопластика методом P.I.R.S. (Percutaneous Internal Ring Suturing)**.

Лапароскопічні втручання виконують не розрізом в області пахового каналу, а методом крізьшкірного ушивання внутрішнього пахового кільця крізь один прокол над кільцем та введенням оптики через пупок, діаметром 3-5 мм, такий отвір ушивається внутрішнім швом та залишається зовсім не помітним.



Також перевагою даного оперативного втручання є те, що ми можемо оглянути протилежне пахове кільце і при його розширенні можливе виконання одномоментної корекції з двох сторін.



Після такого оперативного втручання дитина відчуває значно менший больовий синдром, маємо кращий естетичний вигляд та вже ввечері дитина може поїхати додому.

Профілактика пахових гриж та їх ускладнень:

1. Пахвинні грижі у дітей - це 99% вроджена вада розвитку. Найчастіше виникає у глибоко недоношених та недоношених дітей, отже профілакування передчасних пологів та правильне ведення вагітності (пі д контролем лікаря акушера-гінеколога) гіпотетично мінімізує в майбутньому ризик виникнення пахових гриж у малюка.
2. Профілактика хронічних закрепів та кишкових інфекцій.
3. Раннє виявлення та динамічне спостереження за фізіологічною водянюкою яєчок у новонароджених.
4. Профілактика защемлень пахових гриж – у разі встановлення діагнозу рекомендовано проведення умовно планового втручання у термін 1-2 місяці після встановлення останнього.

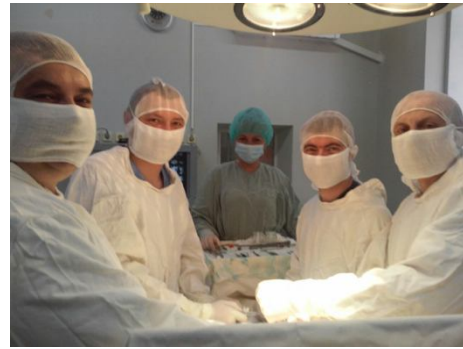

Урологічна служба лікарні.

700-800 операцій щороку;
більш як 100 складних реконструктивно-пластичних операцій на органах сечової та статеві систем щороку;
операції з періоду новонародженості;
максимально органозберігаючий підхід до хірургічного лікування.

складні реконструктивно-пластичні операції при:

- гідронефрозі
- мегауретері
- міхурно-мисковому рефлюксі
- подвоєнні сечових шляхів



- гіпоспадії;
- епіспадії;
- гермафродитизмі

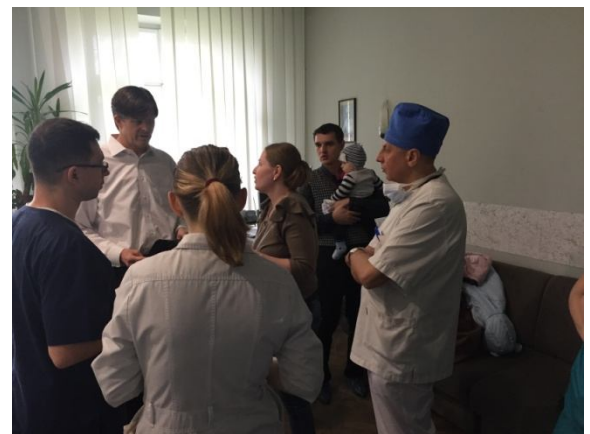малоінвазивні ендоскопічні та лапароскопічні операції при:

- гідронефрозі;
- сегментарному гідронефрозі;
- ММР;
- кістозних дисплазіях нирок;
- клапанах задньої уретри;
- абдомінальному крипторхізмі;

- варикоцеле;
- уретероцеле.

Налагоджена співпраця з дитячими урологами:

США;
Канади;
Великобританії;
Польщі



АКТУАЛЬНІ ПРОБЛЕМИ ХЛОПЧИКІВ (ПОРАДИ БАТЬКАМ).

Народження дитини — одна з найбільш важливих подій у нашому житті. Є ряд загальних заходів, які необхідно виконувати при догляді за дитиною будь-якої статі, щоб забезпечити її здоровий ріст і розвиток. Але є й більш делікатні, більш інтимні речі, на які потрібно звертати увагу при народженні дітей у залежності від їхньої статі.

Статеві органи у хлопчиків мають більш складну будову, проходять більш складний процес формування в період внутрішньоутробного

розвитку й потребують для цього потужного гормонального впливу фетального тестостерону, на відміну від дівчаток. Як показує практика, статеві «поламки» у маленьких чоловіків зустрічаються

значно частіше. Це обумовлено тим, що розвиток чоловічої статеві системи надзвичайно чутливий до негативних зовнішніх та внутрішніх чинників, а тому більш вразливий. Народження хлопчика вимагає від лікарів пологових відділень, дільничних педіатрів, сімейних лікарів більшої уваги та спостережливості, а інколи більших знань та більшої роботи по навчанню батьків догляду за дитиною. Насамперед, необхідно звернути увагу на розміри та симетричність калитки, наявність в ній обох яєчок. Для цього дозволяється провести легеньке прощупування правої та лівої половини калитки й відповідного яєчка.

Потрібно повторно оглянути пахові ділянки: чи немає асиметрії за рахунок пухлиноподібного вип'ячування; звернути увагу на розміри та форму статевого члена — чи немає викривлення, розщеплення передньої шкірочки, звуження її отвору, роздування під час

сечовипускання, де відкривається отвір сечівника (уретри). Необхідно акцентувати увагу батьків на важливості спостереження за хлопчиком під час сечовипускання, за його поведінкою, шириною цівки, тривалістю цього процесу, а якщо щось насторожує, не полінуватися звернутися до лікаря, що займається сечостатевими «проблемами» хлопчиків — дитячого уролога: краще перестраховатися, ніж пропустити недуг, який може зіпсувати долю дитини.

У практиці дитячого уролога найбільш частими захворюваннями статевих органів у хлопчиків, з приводу яких батьки звертаються за допомогою, є фімоз, зрости(синехії) передньої



шкірочки, водянка оболонки яєчка та сім'яного канатика, крипторхізм (неопущення яєчка), гіпоспадія (відкриття зовнішнього вічка уретри в нетиповому місці з деформацією прутня), варикоцеле.

Досвідчені дитячі урологи «ОХМАТДИТ»у допоможуть вам у разі виникнення проблем у у ваших синопків.

Біль в яєчку.

Однією з найбільш частих проблем хлопчиків будь-якого віку є біль в ділянці яєчка, що може бути ознакою різних захворювань і у всіх випадках потребує медичної консультації лікаря дитячого уролога або дитячого хірурга для попередження порушення репродуктивної функції цього важливого органу.

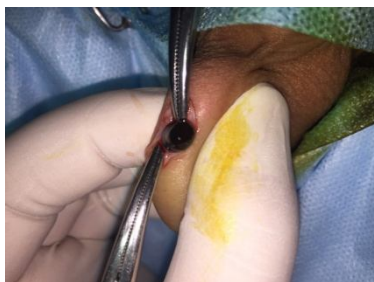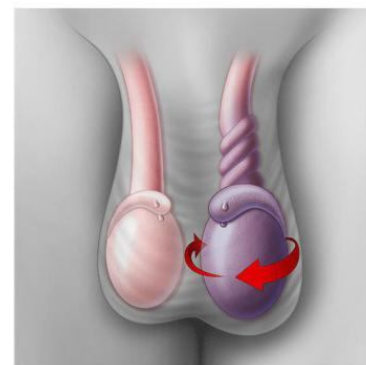
Причинами можуть бути:

- перекрут яєчка,
- запалення яєчка чи його придатка,
- перекрут гідати (апендикса яєчка),
- інфекційні хвороби (епідемічний паротит),
- вроджені хвороби (кіста, грижа, водянка, варикоцеле),
- пухлини яєчка.

Перекрут яєчка.

Причиною гострого болю в яєчку у дитини потрібно вважати перекрут яєчка, поки в процесі діагностики не буде знайдена інша причина. **Симптомами** є раптове виникнення болю, що може спочатку відчуватись внизу живота та тільки згодом у калитці, а також раптове виникнення одностороннього набряку калитки. При огляді яєчко підтягнуте в верхню частину калитки або знаходиться в горизонтальному положенні. При цьому хлопчики дуже неспокійні, ходять з розведеними ногами, часто має місце повторне блювання. Але в початковій фазі сильний біль яєчка може бути єдиним проявом.

Перекрут гідатид яєчка та придатка яєчка, а також епідидиміт (запалення придатка) можуть нагадувати перекрут яєчка, але клінічна картина розвивається більш повільно. Часто диференційну діагностику можливо провести лише під час операції. При цьому дитину госпіталізують з діагнозом «гостре захворювання яєчка», що є збірним поняттям.



Лікування перекруту яєчок — невідкладне оперативне втручання з метою розкручування торсії та фіксації яєчок в середині калитки (перші 6-8 годин від початку захворювання). При несвоєчасній діагностиці та запізній операції у дітей знаходять омертвіння яєчка (некроз) та видаляють його. У випадку перекруту гідати останню видаляють і при необхідності дрениують серозну порожнину яєчка, якщо є ознаки вторинного орхоепідидиміту.

Епідидиміт (запалення придатка).

Набряк та болючість відмічаються в ділянці придатка яєчка, але яєчко також може бути болючим. Калитка часто набрякла, почервоніла та гаряча на дотик. Часто наявні симптоми розладів сечовиділення: біль, печіння та часте сечовиділення.

Найбільш часта причина, що викликає даний стан - інфекція сечовивідних шляхів. У дітей епідидиміт, найбільш імовірно, провокується попаданням інфікованої сечі до сім'яносної протоки. Особлива увага має бути приділена дітям з енурезом та затрудненим сечовиділенням.



В усіх вікових групах пацієнтів маніпуляції на уретрі, як наприклад, постійна катетеризація, є факторами ризику розвитку епідидиміту.

Початкове лікування у дітей консервативне і полягає у призначенні антибіотиків та місцевій терапії. Відсутність ефекту – показ до операції.

Орхіт (запалення яєчка).

Клінічна картина нагадує епідидиміт. Набряк розташований виключно в яєчках. Орхіт дуже рідко зустрічається у тих країнах, де паротит зник внаслідок вакцинації, але може бути асоційований з епідидимітом (орхоепідидиміт). Диференціальна діагностика орхіту та перекруту яєчка часом досить складна (пацієнт потребує невідкладного спрямування до лікарні за найменших сумнівів).

Варикоцеле.

У дітей старшого віку наявні симптоми видимого варикозного розширення вен лозоподібного сплетіння сім'яного канатика у лівій половині калитки, та інколи болі в ділянці яєчка. Хвороба у більшості випадків приводить до зниження фертильності. Лікування, зазвичай, хірургічне.

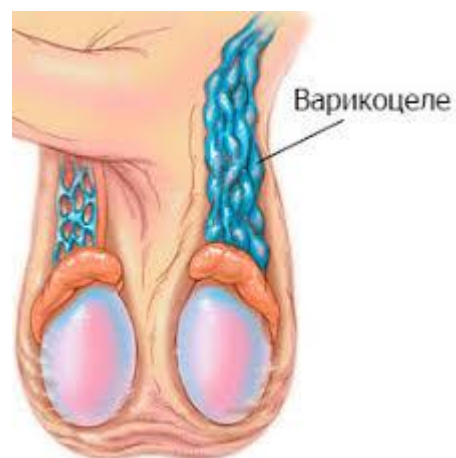
Також варто пам'ятати про те, що біль в яєчку може бути ознакою наявності пухлин чи інших серйозних захворювань, тому дитина обов'язково повинна бути оглянута дитячим урологом.

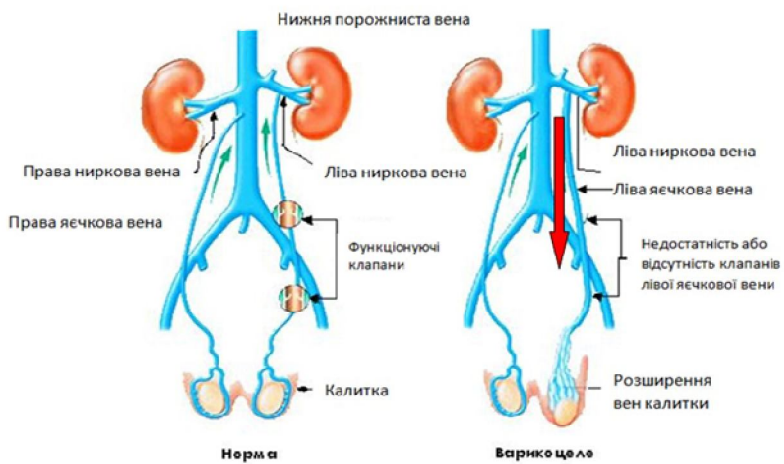
Щороку в ЛОДКЛ «ОХМАТДИТ» успішно проводиться більш як 100 оперативних втручань з приводу больового синдрому в яєчках та ознак «запальної» калитки. В подальшому хлопчики знаходяться під спостереженням дитячого уролога.

Варикоцеле

Варикоцеле — це розширення вен яєчка через порушення венозного відтоку крові. Найчастіше така патологія виникає у хлопчиків підліткового віку і в більшості випадків розвивається зліва. Цепов'язано з тим, що ліва яєчкова вена в усіх осіб чоловічої статі впадає в ліву ниркову вену, і у випадку порушення її прохідності (врожене звуження вени, здавлення вени в аорто-мезентеріальному «пінцеті») – проходить масивне скидання венозної крові з басейну ниркової вени в лозоподібне сплетіння лівого сім'яного канатика і яєчка.

Які симптоми даного захворювання?





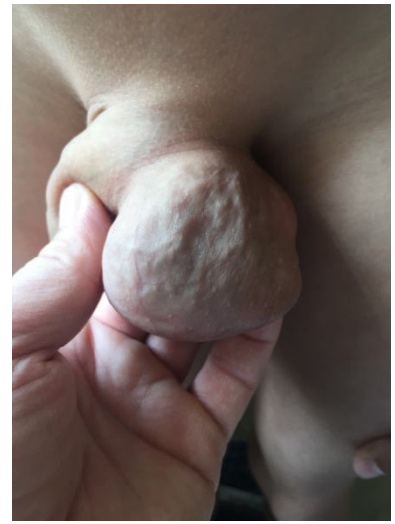
Як правило, скарг немає. іноді хлопчики відчують дискомфорт в області калитки або важкість. Зазвичай патологію виявляють у підлітків на профілактичних оглядах, у військоматі, або при огляді статевих органів самими юнаками. Основним симптомом варикоцеле є збільшення в розмірах лівої половини калитки. При огляді часто промацуються розширені вени лівого яєчка, що добре контуруються у вигляді «сплетіння хробаків» через шкіру. З метою дообстеження використовують ультразвукову діагностику судин лівої нирки та лівого яєчка. У дитячому віці не проводиться дослідження сперми,

що має вирішальне значення для визначення тактики лікування у дорослих. Це виконується з 18-річного віку.

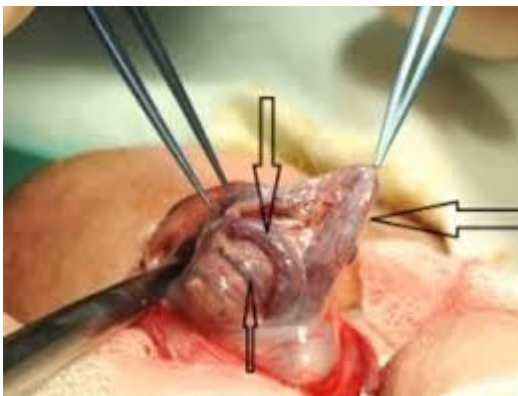
Чому так небезпечна ця хвороба?

Яєчка чоловіка виконують дві основні функції: синтез сперматозоїдів для подальшого продовження роду та синтез гормону тестостерону-надважливого гормону організму.

Варикоцеле не обмежує працездатність та не знижує якість життя. Однак є життєво важлива проблема! Типове ускладнення варикоцеле — чоловіче безпліддя.



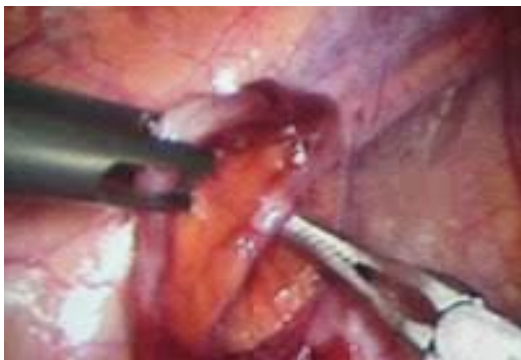Чи завжди потрібна операція?



Хвору дитину повинен оглянути дитячий уролог. У легких випадках операція дитині не показана. Абсолютними показаннями до операції є: зменшення в розмірах яєчка, постійний больовий синдром, важкі ступені варикоцеле.

Кожен випадок вимагає індивідуального підходу до обстеження та лікування. Оперативне втручання може бути проведене субінгвінальним міні-доступом (операція за Мармаром) або лапароскопічним методом.

Дитячі урологи ЛОДКЛ «ОХМАТДИТ» чудово володіють усіма методиками оперативного лікування цього захворювання.



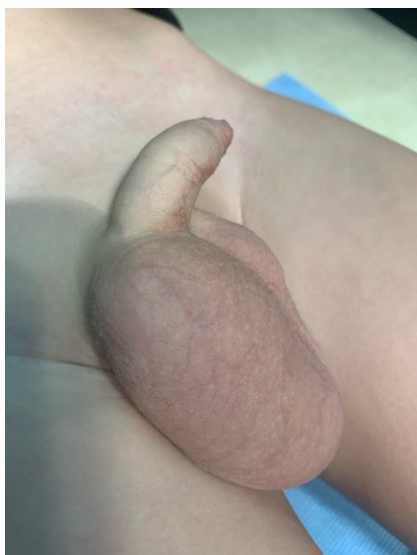Водянка оболонки яєчка і сім'яного канатика.

Водянка оболонки яєчка (гідроцеле) і сім'яного канатика (фунікулоцеле) — дуже часті захворювання дитячого віку, які пов'язані з процесом внутрішньоутробного опускання яєчка з черевної порожнини плода в калитку, коли в товщі сім'яного канатика залишається незарощений канал піхвового відростка очеревини. З народження хлопчика, коли процес опускання яєчка в калитку закінчився, відросток очеревини в нормі має закритися — облітеруватися. Якщо ж цього не відбувається, то залишається сполучення між серозною порожниною яєчка і черевною порожниною, по ньому з черева поступає серозна рідина в порожнину яєчка — виникає водянка.

Чим небезпечна водянка яєчка і сім'яного канатика?

Високий тиск рідини призводить до здавлення яєчка і судин, що проходять в товщ сім'яного канатика, до порушення лімфообігу і кровообігу в самому яєчку. Крім того, наявність рідини порушує температурний режим середовища навколо яєчка, до зміни якого воно надзвичайно чутливе. При несвоєчасному наданні медичної допомоги з часом в тканині яєчка розвиваються склеротичні процеси, а при великих водянках — інколи атрофія самого яєчка. А це - майбутні серйозні проблеми в дорослому віці.

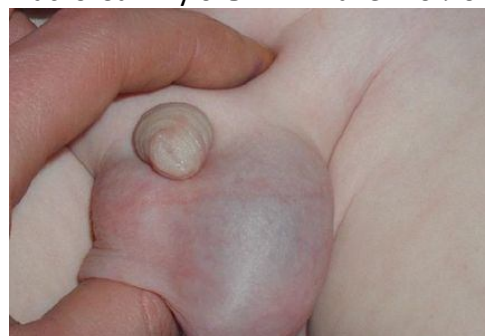Клініка і діагностика



Зазвичай, захворювання діагностують з народження вже в пологовому відділенні і воно має рівний, «спокійний» перебіг. Водянка яєчка і сім'яного канатика може бути одnobічною (частіше) або двобічною. Основним її проявом є збільшення в розмірах половин калитки, а при двобічній водянці — всієї калитки. При пальпації у більшості випадків вона має еластичну консистенцію. Часто після сну розміри її зменшуються або вона повністю зникає (рідина перейшла в черевну порожнину), але до кінця дня водянка знову відновлює попередній об'єм. Як правило, стан дитини не порушений. Водянка може перебігати й гостро, коли вона стає напруженою через невідповідність об'єму рідини, що поступає з черева, і місткості порожнини водянки. Дитина стає неспокійною, втрачає апетит, перебирає ніжками. Розміри водянки значно збільшуються, а на дотик вона є дуже твердою, щільною, напруженою. У таких випадках необхідно відрізняти напружену водянку оболонок яєчка і сім'яного

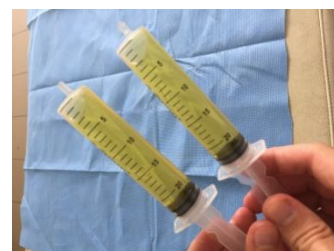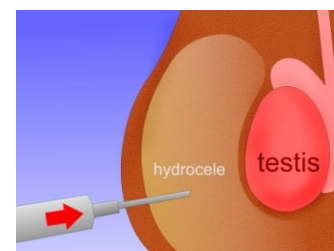
канатика від защемлення пахвинної чи пахвинно-калиткової кили.

Інколи зустрічаються випадки, коли симптоми водянки яєчка і сім'яного канатика з'являються не з народження дитини, а пізніше — після 1–2-річного віку, і батьки часто запитують: «Як таке могло статися, від чого?». Лікарі повинні пояснити, що часом природжені водянки бувають в неактивному стані, коли стінки каналу відростка очеревини з народження спалися, торкаються одна одної, злиплися, але не приросли, і канал не заріс. Він є, але не функціонує. Будь-які чинники, що супроводжуються підвищенням внутрішньочеревного тиску (кашель, закрепи, підняття важких предметів тощо), а інколи травма пахвинної ділянки — приводять до розклеювання стінок цього каналу, і рідина з черева починає поступати до яєчка.



Лікування

Якщо перебіг водянки сприятливий, то може наступити самовилікування дитини у віці 1–1,5 року. Якщо захворювання не зникло після цього терміну чи водянка вперше проявилася у віці після 1-го року життя, то необхідно провести оперативне лікування. Дітям з великою або напруженою водянкою віком до 1-го року життя показана пункція водянкової порожнини з евакуацією рідини та накладанням стискаючої пов'язки на калитку. Інколи необхідне виконання повторних пункцій. Якщо ефекту від цього нема і водянка прогресує, то дитячий уролог приймає рішення хірургічного лікування у більш ранньому віці (до 1-го року життя). Дитячі урологи ЛОДКЛ «ОХМАТДИТ» володіють усіма методиками оперативного лікування цього захворювання.



Крипторхізм

Це одна з найбільш частих аномалій статевих органів у дітей, яка характеризується відсутністю в калитці одного чи двох яєчок. Приблизно у 4–5% хлопчиків при народженні виявляють неопущені яєчка, але більш ніж у половині випадків продовжується процес опускання яєчок в калитку в перші 3 місяці життя, після чого частота природженого крипторхізму складає 1–2%.



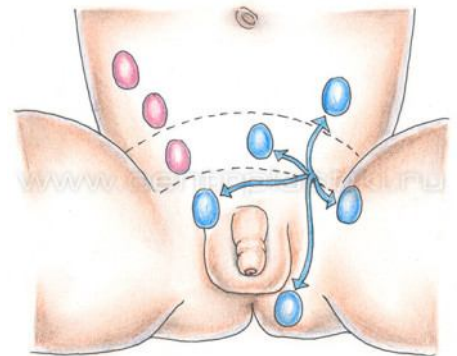
Чим небезпечний крипторхізм ?

Небезпека цього захворювання полягає в тому, що перебування яєчка чи яєчок в нетиповому для них місці призводить до їх механічного здавлення навколишніми тканинами (чого нема в умовах мішечка — калитки) та до порушення температурного режиму (температура калитки завжди нижча за температуру пахової ділянки, черевної порожнини чи інших місць, де може зупинитись яєчко). Саме механічний і температурний фактори обумовлюють дистрофію і атрофію гермінативного епітелію, що відповідає за утворення і дозрівання статевих клітин, а отже, і за майбутнє потомство, а також ці фактори обумовлюють порушення функції клітин, які виробляють чоловічі статеві гормони і дають організму «чоловічі» якості. Крім того, захворювання може ускладнитися розвитком злоякісної пухлини після періоду статевого дозрівання при несвоєчасному наданні адекватної допомоги.

В нормі опускання яєчка з черевної порожнини до калитки відбувається запрограмованим природою шляхом. Якщо під впливом якогось фактору воно зупинилося в черевній порожнині, то ми говоримо про черевну форму захворювання (абдомінальна ретенція), якщо в пахвинному каналі — то пахвинну (пахвинна ретенція).

Клініка і діагностика

При первинному огляді дитини в пологовому відділенні можна виявити ознаки крипторхізму: відсутність в калитці одного чи двох яєчок, а також недорозвиток половини чи всієї калитки (перебування яєчка в калитці стимулює її ріст). Якщо в хлопчика пахвинна форма крипторхізму, то яєчко вдається пропальпувати у відповідній пахвинній ділянці. Якщо яєчко в череві, пропальпувати його неможливо. Інколи батьки звертають увагу, що яєчка в калитці були, а потім зникли, і час від часу (особливо влітку чи в теплій ванні) опускаються. Це так званий несправжній крипторхізм або псевдокрипторхізм (ретракція яєчка), що пов'язаний з надмірним збудженням нервової системи та спазмом м'язу, який піднімає яєчко, і не потребує оперативного лікування.



Якщо яєчко не пальпується, то лікар з метою прояснення ситуації

може звернутися до ультразвукової діагностики, лапароскопії, проведення гормональних тестів та рентгенівських методів діагностики (ангіографії, комп'ютерної томографії, радіонуклідної сцинтиграфії).

Зазвичай, при однобічному процесі затримки статевого розвитку у дітей нема. Вона може спостерігатися при двобічному захворюванні.

Хлопчики з підозрою на крипторхізм мають бути скеровані до дитячого уролога, який після огляду дитини визначить план подальшого обстеження) і тактику лікування.

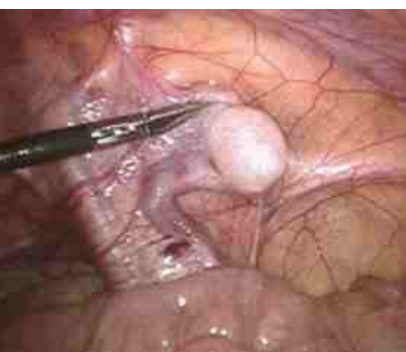Лікування

Кінцевою метою лікування є низведення яєчка в калитку. Лікування крипторхізму має бути завершено до 1-річного віку (в крайньому разі до 2-річного віку). Вирішальна стадія дозрівання статевих клітин в яєчку відбувається протягом другої половини 1-го року життя, тому лікування слід розпочати з 6-місячного віку. Це також попереджає можливе злякисне переродження тканини неопущеного яєчка в майбутньому.

Основним методом лікування захворювання є хірургічний. Операція низведення яєчка в калитку має назву орхідопексія. При абдомінальній формі крипторхізму, якщо технічно неможливо дотягнути яєчко до дна калитки через короткі судини сім'яного канатика, хірургічне лікування включає два етапи: I етап — яєчко виводять із черева і залишають за межами зовнішнього пахвинного кільця, II етап — через 8–12 місяців яєчко опускають на дно калитки.

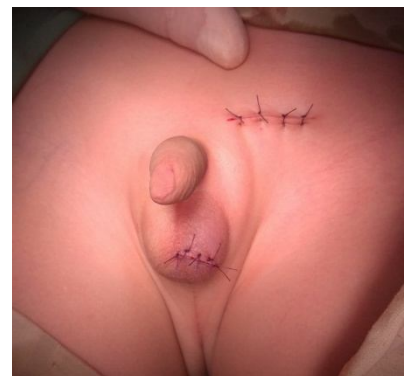
При абдомінальній формі крипторхізму ми також застосовуємо і лапароскопічну операцію за методикою Фаулера-Стефанса або Шехата, що також проводяться в два етапи.

Гормональна терапія може бути застосована як перший етап при двобічному крипторхізмі, при односторонньому — якщо виявлені ендокринні порушення, а також при несправжньому крипторхізмі.



Крипторхізм вважається актуальною проблемою сучасної медицини і часто вимагає спільних зусиль дитячого уролога, дитячого ендокринолога, а іноді й генетика.

Оперативне лікування має виконувати дитячий уролог, який має великий досвід таких делікатних операцій, від успіху яких залежить подальше здоров'я й щаслива доля майбутнього чоловіка.

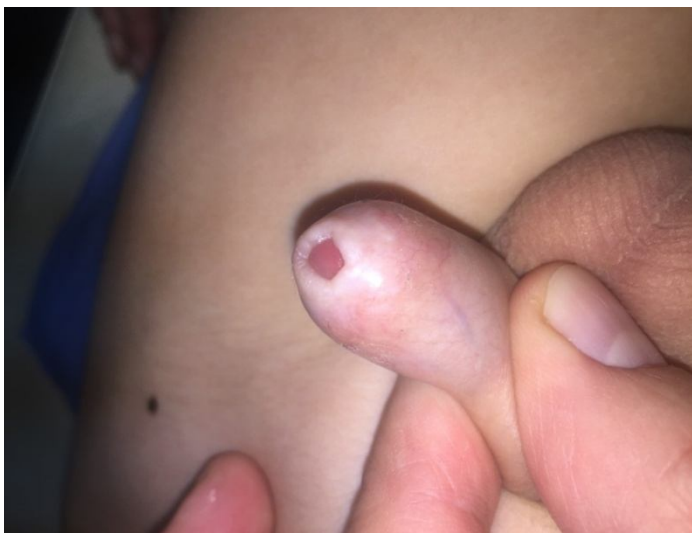

Фімоз

Практично всі хлопчики народжуються із фізіологічним звуженням передньої шкірочки — це стан, при якому вона має конічну форму, вузький отвір і тому не зсувається з головки статевого члена, і постійно її закриває. Дуже часто при цьому наявні зрощення між поверхнею головки та внутрішньою поверхнею передньої шкірочки, так звані синехії препуціального мішка. Природа не тільки гарно й мудро створила хлопчика за Божим задумом, але й потурбувалася про



подальший розвиток майбутнього чоловіка. Нормальний процес розвитку статевого члена є природним та спонтанним і супроводжується дозріванням тканин передньої шкірочки — вона стає менш щільною, більш еластичною,



розширюється її отвір, зникають перетинки препуціального мішка, а отже, з'являється можливість вільного відкриття головки прутня до періоду статевого дозрівання. Тривалість цього процесу достатньо варіабельна, й у різних дітей він проходить по-різному, але основні його елементи в нормі мають відбутися у ранньому віці (в перші 2–3 роки життя), хоча в 20% хлопчиків фізіологічне звуження передньої шкірочки спостерігається і в 5 років, а синехії препуціального мішка можуть повністю розійтися лише у 8–10-річному віці.

Фімоz, на відміну від фізіологічного звуження, це захворювання, і воно характеризується порушення акту сечовипускання через різке звуження отвору передньої шкірочки. Якщо у новонародженого хлопчика таке виражене звуження отвору препуціального мішка, яке унеможливує оголення головки прутня та утруднює акт сечовипускання, то ми маємо справу з природженим фімозом. Якщо ж з моменту народження дитини сечовипускання було нормальним, а з часом, внаслідок інфікування препуціального мішка й розвитку в ньому запального процесу, у хлопчика з'явилися такі саме прояви фімозу, то ставлять діагноз набутого фімозу.

Дитячі урологи також розрізняють атрофічний фімоз, коли передня шкірочка коротка й у вигляді «плаща» покриває головку прутня, а також гіпертрофічний фімоз, коли шкірочка довга, надмірно розвинута й має вигляд «хоботка», а отже, звуженням є не отвір, а цілий канал.

Основними проявами фімозу у дітей є: утруднене сечовипускання тонкою цівкою, більш тривале, з напруженням дитини, біль під час сечовипускання, яке супроводжується неспокоєм і плачем дитини, постійний дискомфорт та свербіж у ділянці статевих органів, неможливість оголити головку статевого члена, отвір передньої шкірочки різко звужений, а інколи його взагалі не можна побачити, роздування препуціального мішка під час кожного сечовипускання. Часто спостерігаються рубцеві зміни тканин в ділянці кільця («біле кільце»). Ускладненнями фімозу є гнійний баланопостит (запалення голівки прутня), парафімоз (защемлення голівки), інфекції сечових шляхів.



При своєчасному звертанні до спеціаліста більшість хлопчиків не потребують оперативного лікування. Дитячий уролог визначає тактику та об'єм терапії в кожному конкретному випадку, для кожної конкретної дитини.

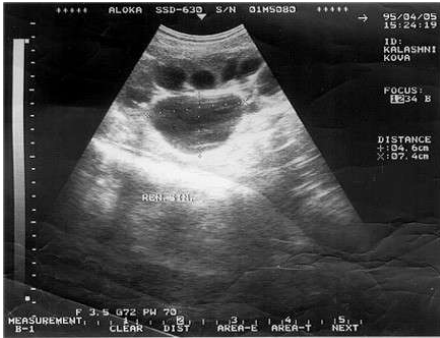Суть консервативної терапії фімозу полягає в безкровному розширенні кільця передньої шкірочки і ліквідації синеній препуціального мішка під місцевим знеболенням.

Серед хірургічних методів лікування фімозу найбільш часто застосовується операція — циркумцизія (висікання листків передньої шкірочки) та операція за методикою Розера (пластика передньої шкірочки з її збереженням).

Гідронефроз.

Вада розвитку нирок, яка характеризується збільшенням та розширенням порожнистої системи через порушення прохідності початкового відділу сечоводу. Без належного лікування це може викликати прогресуючу атрофію ниркової паренхіми з втратою її функції. У випадках уретерогідронефрозу спостерігається розширення як сечоводу, так і ниркової миски та чашечок, що виникає через порушення відтоку сечі по ходу сечоводу.

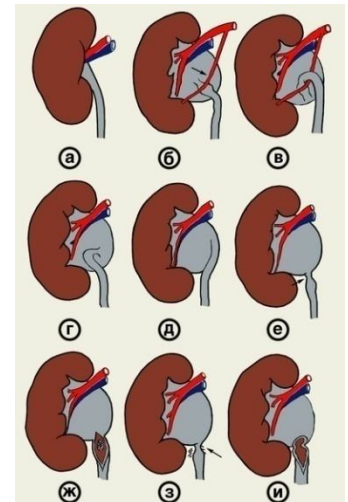
Як виявити цю хворобу?



Зазвичай це захворювання на ранніх стадіях протікає безсимптомно. Усі лабораторні показники (аналізи) можуть бути в нормі. Найчастіше захворювання виявляють під час УЗД черевної порожнини для виявлення інших проблем чи профілактично. Також симптомами даної хвороби можуть бути напади поперекового болю чи часті інфекції сечової системи. Проте саме вчасне виявлення гідронефрозу на початкових стадіях дає можливість врятувати орган.

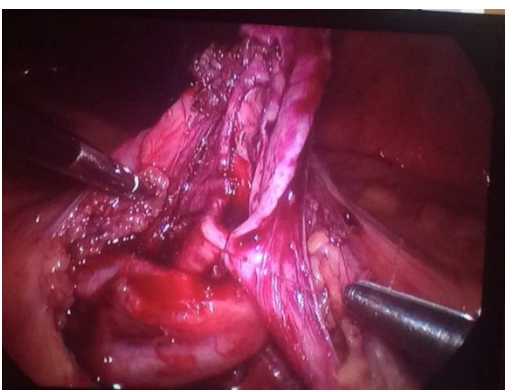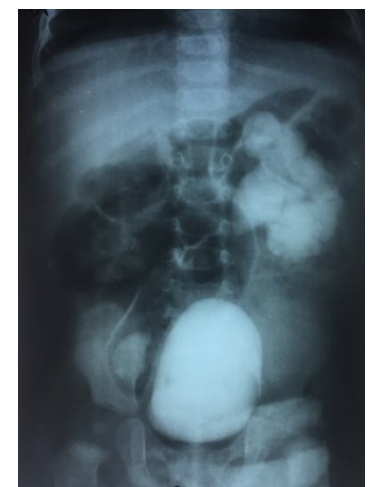
Яка причина цієї хвороби?

У здорової дитини сеча, що утворюється в нирках, стікає по сечових шляхах до сечового міхура. У випадку наявності звуження сечоводу чи зовнішнього здавлення його, наприклад додатковою судиною, виникає порушення відтоку сечі. Це компенсується шляхом розтягування ниркової миски та чашечок, які значно збільшуються у розмірах. При цьому тиск в порожнині нирки підвищується, від чого ниркова тканина настільки страждає, що починає гинути. Швидкість загибелі паренхіми прямо пропорційна ступеню звуження та ступеню розширення чашково-мискової системи нирки.



Як вирішити дану проблему?

Вирішити описану вище проблему можна, лише усунувши звуження між мискою та сечоводом. Але не завжди потрібна операція. В деяких випадках, при початкових стадіях гідронефрозу, патологія минає сама. Зробити висновок про доцільність операції лікарю-урологу допомагають додаткові методи обстеження – ультразвукове дослідження нирок та сечового міхура, рентгендіагностика – екскреторна урографія; у деяких випадках потрібна реносцинтиграфія, магнітно-резонансна томографія (МРТ), комп'ютерна томографія (КТ). Перші два дослідження дають точнішу оцінку будови хворої нирки, а нефросцинтиграфія надає точну інформацію про функцію самого ниркового фільтру.



Якщо дитині потрібна операція ?

Метою є відновлення прохідності сечових шляхів. Потрібно видалити звуження та відновити правильну будову ниркової

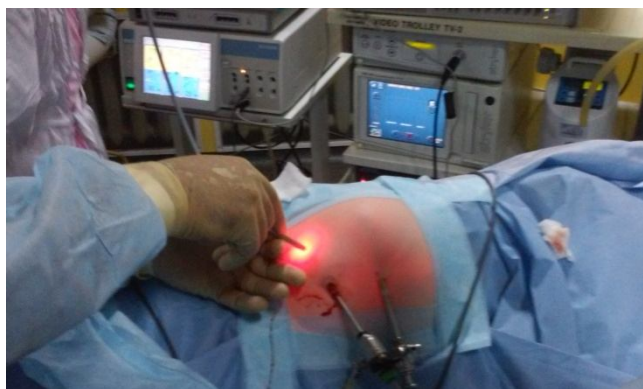миски та сечоводів. Операція виконується за індивідуальними показами відкритим (через невеликий розріз на боці) чи лапароскопічним (декілька міні-розрізів) методами. Лікарі «ОХМАТДИТ»у чудово володіють усіма видами оперативної корекції цієї вади. Рання операція зменшує ступінь втрати функції нирки та пришвидшує її відновлення.

ЛАПАРОСКОПІЧНА НЕФРОУРОЛОГІЯ У ДІТЕЙ.

Впродовж останніх років дитяча хірургія та урологія в Україні набуває досвіду виконання лапароскопічних операцій для лікування дітей з урологічною патологією, зокрема, при різних вадах розвитку нирок та сечовидільних шляхів.

«ОХМАТДИТ»-перша лікарня в Україні, де виконана лапароскопічна нефроурологічна операція дитині.

Досвід таких операцій у лікарні «ОХМАТДИТ» набувався при підтримці і на основі досвіду доктора медицини, професора Даріуша П'ятковського (Вроцлавська медична академія (Польща)). За



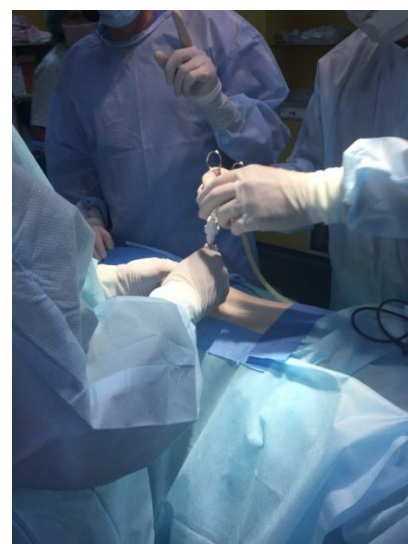
сприянням професора у лікарні були виконані перші лапароскопічні операції дітям з природженими вадами розвитку нирок та сечовидільних шляхів, починаючи з 2011 року. Яскравою подією для урологів клініки стало спільне виконання лапароскопічних операцій разом з провідним дитячим урологом Великобританії та дитячого медичного центру Great Ormond Street Hospital for Children (м. Лондон) , професором Абрахамом Черіаном у березні та вересні 2016 року.

Таким чином, завдяки нашим колегам в Львівській обласній дитячій клінічній лікарні «ОХМАТДИТ» вже

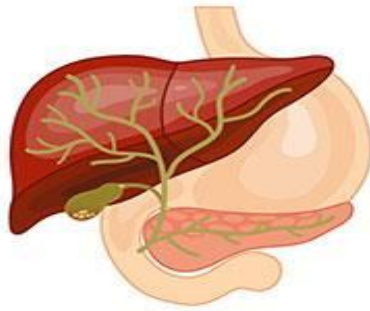
десятиріччя виконуються лапароскопічні нефроурологічні операції, зокрема, при таких вадах розвитку : гідронефроз, сегментарний уретерогідронефроз з втратою функції одного з сегментів, мультикістоз нирки, міхурно-мисковий рефлюкс, ниркові кисти та інші. Прооперовані діти віком від 4 міс. до 17 років. Тут нагромаджений найбільший досвід у виконанні таких операцій в межах країни.

Лапароскопічний доступ створює добрі умови для огляду та мобілізації всіх анатомічних елементів нирки (обох ниркових полюсів, обох країв нирки, судинної ніжки, сечоводу на всьому протязі) Такі важливі технічні елементи лапароскопії, як потужне освітлення та інтраопераційне збільшення, дозволяють забезпечити широке оглядове поле та надійно виконати найбільш відповідальні моменти операції. Лапароскопічні операції дають відмінний косметичний ефект. У більшості хворих післяопераційний період проходив гладко. Больовий синдром був не виражений. Діти ходили з 2-го дня після операції і були виписані додому протягом 4-7 днів.

Лапароскопічні методики знаходять **все більш широке використання** в оперативній нефроурології нашої клініки.



ЖОВЧНОКАМ'ЯНА ХВОРОБА



Це захворювання, при якому в жовчному міхурі утворюються і накопичуються камені. Приблизно у 1/5 населення за допомогою ультразвукового дослідження черевної порожнини, виявляються камені в жовчному міхурі. Частіше хворіють жінки, що страждають на ожиріння (особливо ті, хто швидко схуднуть), а також люди, які хворіють на цукровий діабет. Крім того, ризик захворіти на ЖКХ збільшує виникнення цирозу печінки, ішемічної хвороби серця, багатоплідної вагітності, високої концентрації тригліцеридів в крові, стан після операції (гастректомія, синдром короткого кишечника). А у близько 50% людей ЖКХ протікає безсимптомно. Маючи на увазі вищесказане, можна побачити, що ми особисто можемо вплинути лише на деякі фактори. Отже, профілактика каменів у жовчному міхурі полягає в зміні способу життя.

Доцільно подбати про відповідну калорійність їжі та постійні фізичні навантаження не менше 30 хвилин на день, поступове зменшення маси тіла до бажаного значення (1-2 кг протягом тижня). Препарати, що збільшують вироблення жовчі, такі як рафахолін, у разі жовчнокам'яної хвороби слід застосовувати з обережністю, він може призвести до того, що камінь застрягне в жовчній протоці чи в жовчовивідних шляхах і, як наслідок, буде напад жовчної кольки, що може призвести до гострого запалення жовчного міхура, холангіту і навіть гострого панкреатиту. Лікування консервативне урсодезоксихолевою кислотою, може виявитись ефективним у випадку невеликих відкладень холестерину, в яких немає кальцифікації і призведе до "розчинення" жовчних каменів.

Найпоширеніші симптоми жовчнокам'яної хвороби

(печінкової кольки):

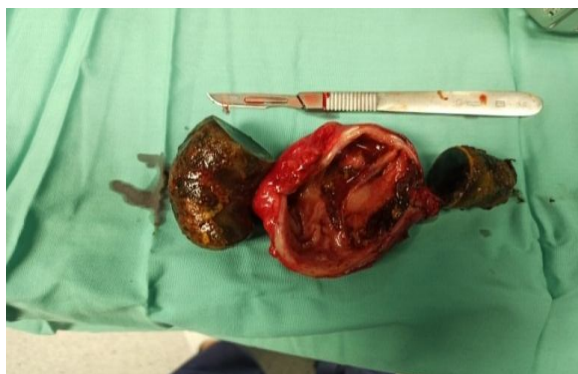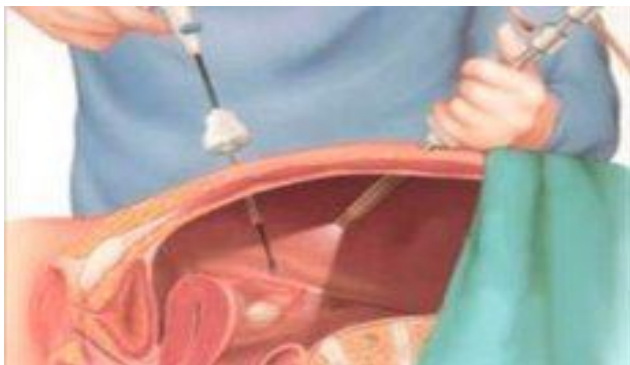- біль у правому підребер'ї, що іноді іррадіює в лопатку, супроводжується нудотою тривалістю від 0,5 до 6 годин,
- біль виникає після їжі, і пацієнт пов'язує виникнення болю з прийомом певних продуктів.

Якщо, незважаючи на прийом знеболюючих і спазмолітичних препаратів, симптоми не зникають - зверніться до лікаря, оскільки міг розвинутися гострий холецистит, який може вимагати проведення термінової операції.



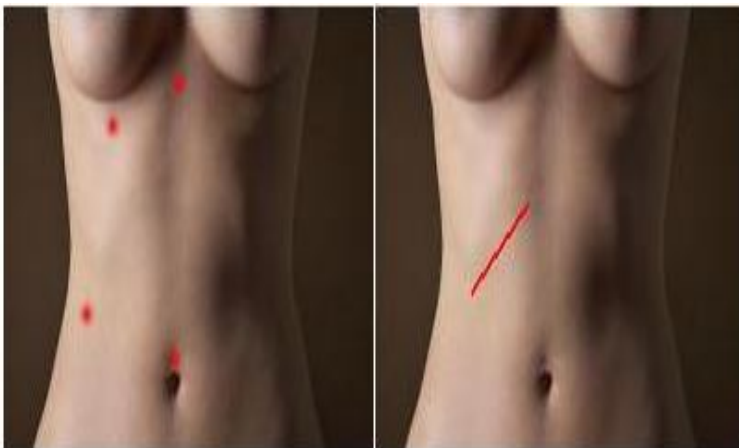Близько 30% пацієнтів не відчувають болю, а мають лише неспецифічні симптоми, такі як: відрижка, нудота, гази, печія, відчуття повного живота. Подібні симптоми зустрічаються також у людей, які страждають на інші захворювання, отже, якщо ви страждаєте від вищезазначеного - слід проконсультуватися з лікарем хірургом для отримання належного лікування.

У відділенні загальної хірургії Мазовецької спеціалізованої лікарні ім. Юзефа Псарського в Остроленці проводяться операції з видалення жовчного міхура (холецистектомія) методом лапароскопії (найчастіше) та відкритою класичною хірургічною операцією.



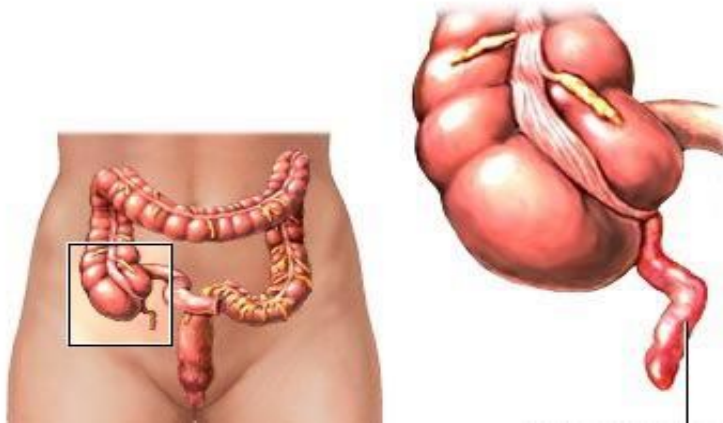
При лапароскопічній холецистектомії роблять 3 або 4 невеликі розрізи (7-15 мм) через які троакари вводяться в порожнину очеревини. Завдяки спеціальній камері та набору інструментів можна виявити жовчний міхур та його видалити.

В класичному методі розріз становить 15-20см. за допомогою якого виконується видалення міхура разом з камінням.



Більше того, це дозволяє визначити, чи є інші патології в порожнині очеревини. В більш складних випадках, коли виникають інтраопераційні труднощі в ідентифікації жовчного міхура та судин печінки, необхідно змінити метод хірургічного втручання на метод класичний. Також у разі протипоказань до лапароскопічного лікування пацієнт кваліфікується до класичної холецистектомії. У разі запланованого виконання лапароскопічної холецистектомії пацієнт може залишити лікарню протягом 48 годин після операції. Потім відбувається контрольний огляд в хірургічній поліклініці.

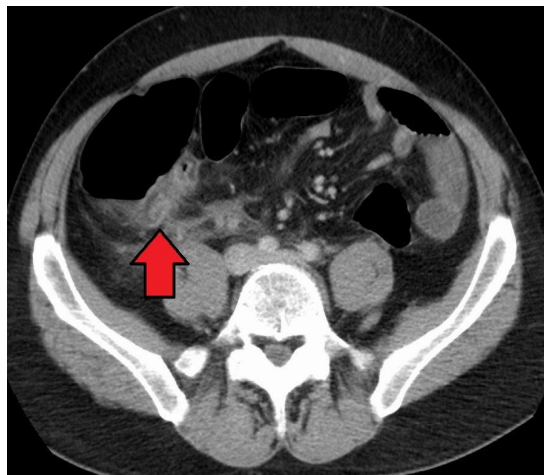
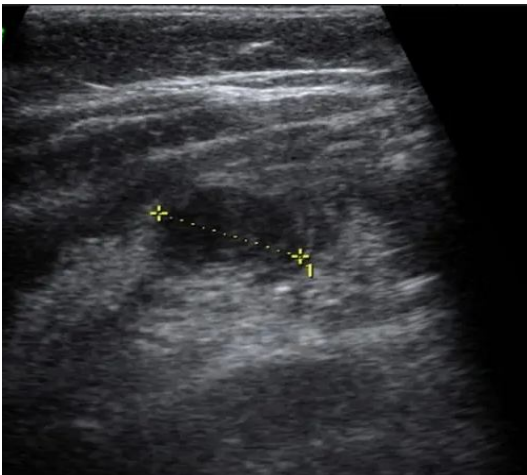ГОСТРИЙ АПЕНДИЦИТ



Це одна з найпоширеніших причин болю в животі. Може статися в будь-якому віці і однаково вражає представників обох статей. У Польщі це найпоширеніша причина термінової операції. Він викликаний закупоркою просвіту апендикса (калові камені, гострики, збільшення навколишніх лімфатичних вузлів). Численні наукові дослідження показують, що дефіцит харчових волокон збільшує ймовірність розвитку ГА. Згадаймо про правильне харчування.

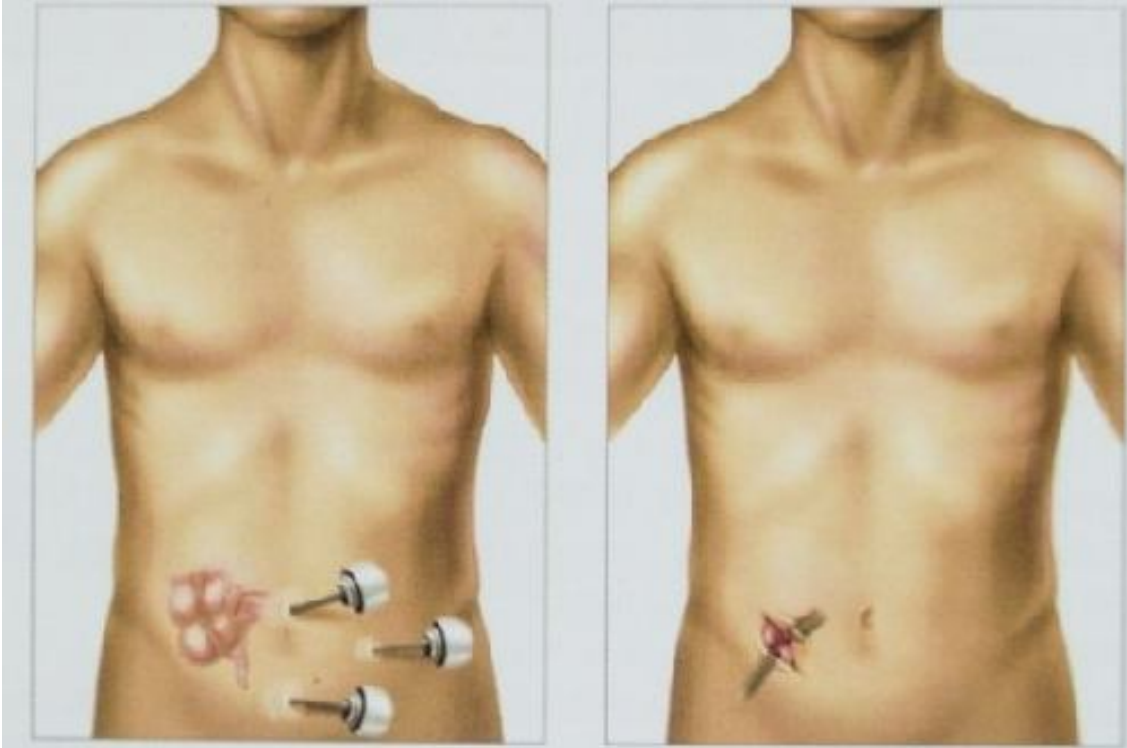
Найпоширеніші симптоми апендициту:

- спочатку постійний біль у верхній частині живота або навколо пупка, пізніше з часом біль переноситься в нижній правий квадрант живота,
- супутня втрата апетиту, нудота, іноді блювота, затримка газів і стільця,
- часто висока температура



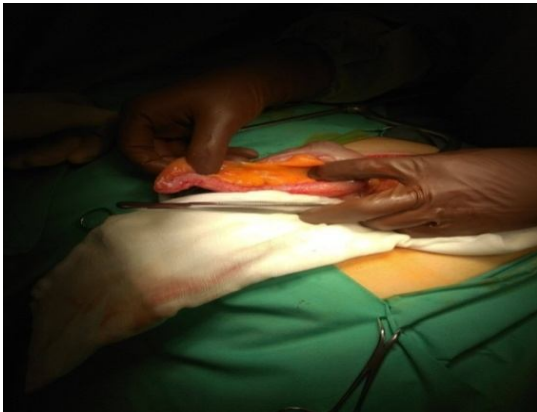
Клінічна картина може відрізнятися від наведеної через різницю в анатомічному положенні. Якщо ці симптоми виникають, зверніться до лікаря. Діагностика ГА на основі медичного обстеження не є легкою, навіть для досвідченого лікаря, і різні захворювання черевної порожнини можуть бути подібними. Ось чому часто проводяться тести, додаткові дослідження, включаючи лабораторні дослідження, УЗД черевної порожнини або комп'ютерна томографія (КТ) черевної порожнини з контрастом і на цій підставі діагностується захворювання.

У відділенні загальної хірургії Мазовецької спеціалізованої лікарні ім. Юзефа Псарського в Остроленці проводиться процедура видалення апендикса -апендектомія за допомогою лапароскопії (найчастіше) та відкритою хірургічною операцією (класичною).



При виконанні лапароскопічної апендектомії на шкірних покритвах роблять 3 невеликі розрізи (7-15 мм), через які троакари вводяться в порожнину очеревини.

За допомогою камери і набору інструментів можна виявити хворий апендикс і висікти його. Більше того, можна виявити, чи є інші патології очеревини.

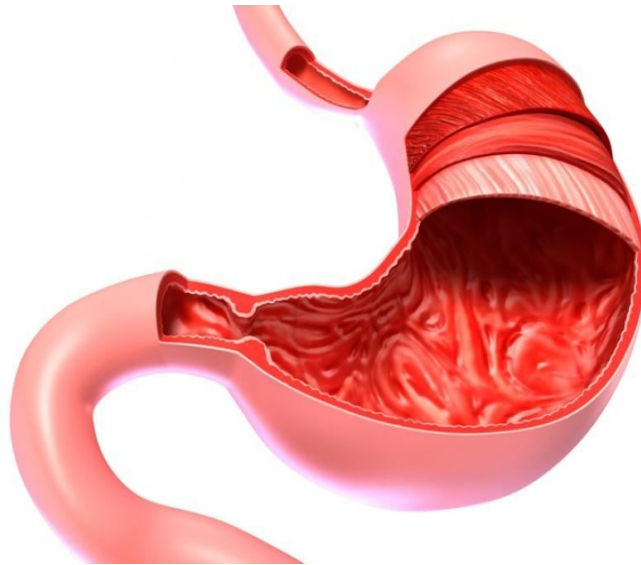

У більш складних випадках, коли доходить до перфорації апендикса, утворення абсцесу біля нього або дифузного перитоніту потрібно змінити метод операції на метод відкритий-класичний.

Іноді розмір апендикса може бути вражаючим - у цьому випадку апендикс має довжину близько 15 см.

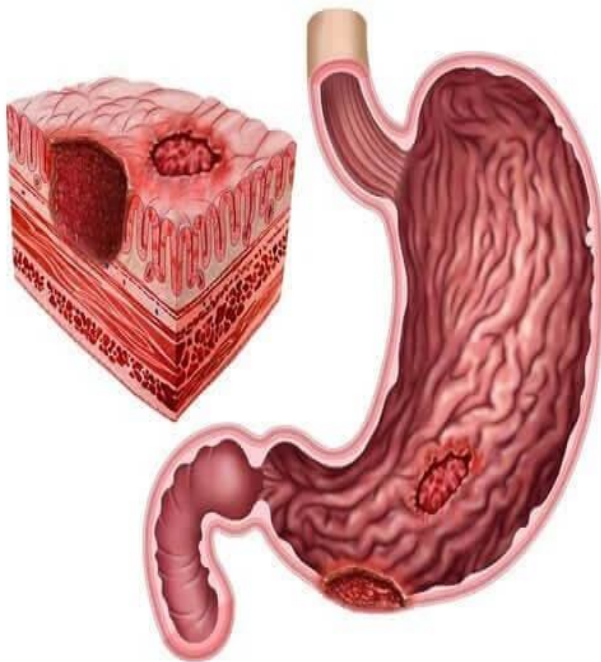
У випадку неускладненого апендициту, який лікується хірургічним шляхом, пацієнт може залишити відділення протягом 48 годин після операції. Контрольні візити відбуваються у хірургічній поліклініці.

ПЕРФОРАЦІЙНА ГАСТРОДУОДЕНАЛЬНА ВИРАЗКА



При нелікованих виразках шлунка та дванадцятипалої кишки може виникнути перфорація, шлунковий вміст потрапляє в порожнину очеревини і спричиняє розвиток гострого перитоніту, що є показанням до термінової операції.

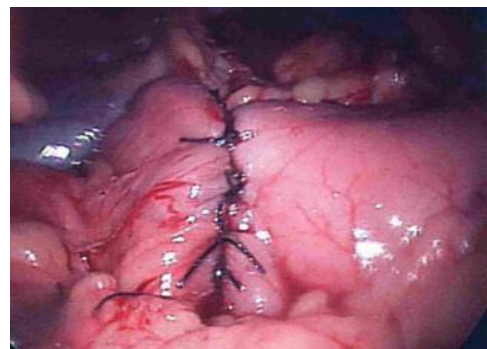
Найчастіше зустрічається перфорація дванадцятипалої кишки (90%).

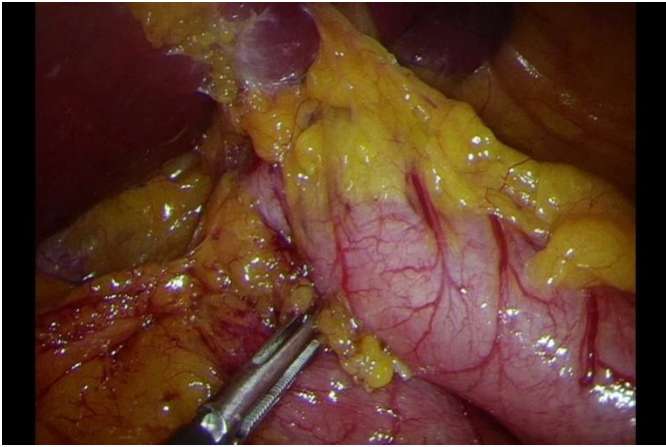


Найпоширеніша картина перфорації виразки- це раптовий, дуже сильний біль живота, на який не діють знеболюючі ліки. При виникненню таких симптомів ви повинні якнайшвидше сконтактуватися з лікарем з метою проведення діагностики, оскільки це стан загрози життю та здоров'ю. Перфорація виразки кишечника, незважаючи на хірургічне лікування пов'язана з високою смертністю, яка становить від 10 до 20%.

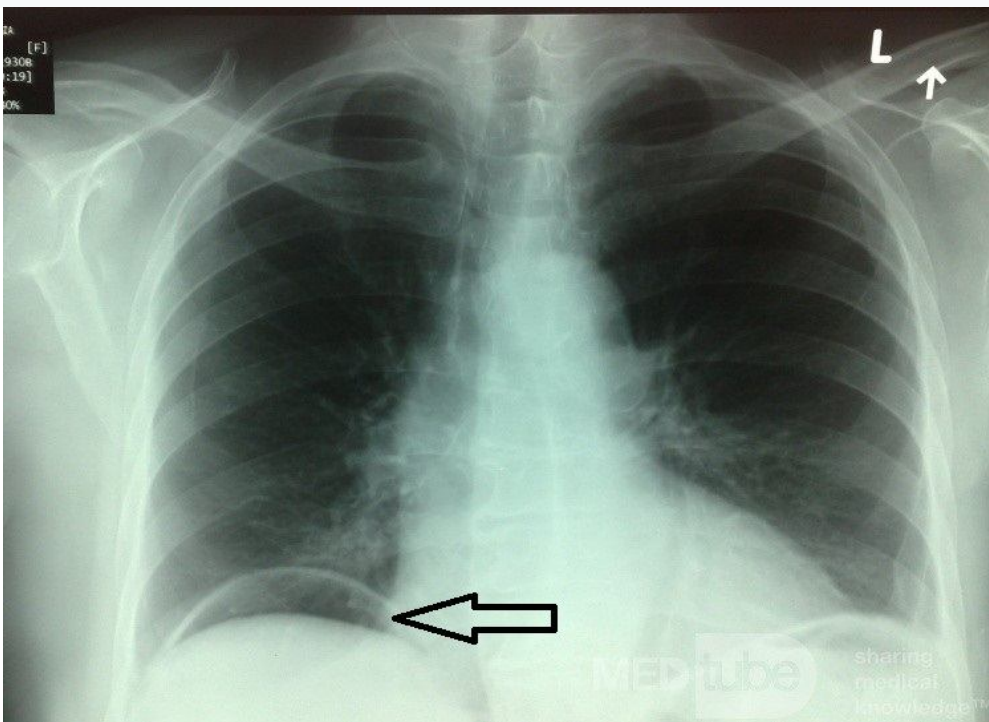
Хірургічне лікування полягає на ушиванні місця перфорації, резекції частини

шлунка та / або виконання ваготомії (розрізання нервових стовбурів під діафрагмою) а також медикаментозного лікування.





У відділенні загальної хірургії Мазовецької спеціалізованої лікарні ім. Юзефа Псарського в Остроленці процедура виконується як з доступу відкритого так і лапароскопиво. Тривалість перебування у лікарні залежить від стану пацієнта, і перебігу захворювання до оперативного лікування.



Праворуч під куполом діафрагми (стрілка) видно газ, типове зображення перфорації шлунково-кишкового тракту, який видно на рентгені грудної клітки.

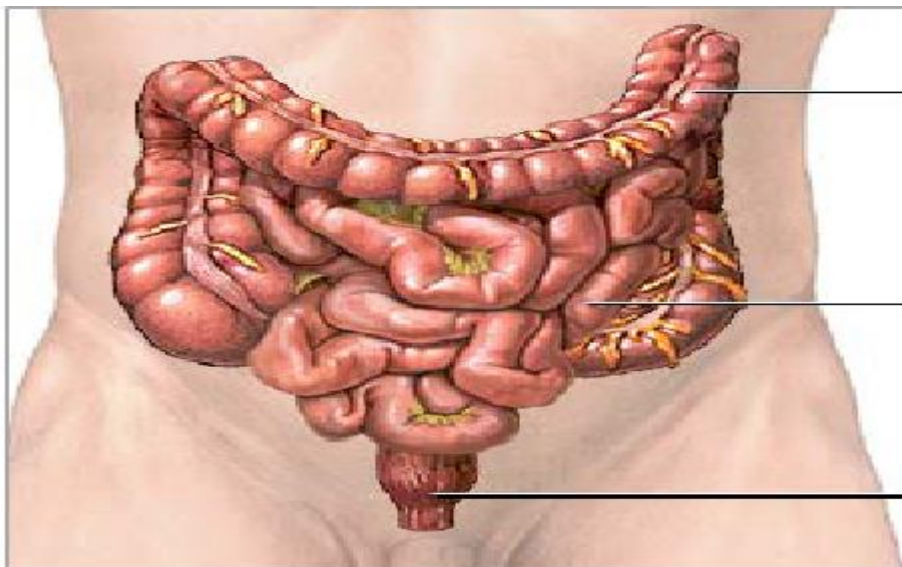
Виразка шлунка та дванадцятипалої кишки діагностується шляхом проведення ендоскопічного дослідження, яке називається гастроскопія. *Helicobacter pylori* відповідає за 70-90% виразок шлунку та дванадцятипалої кишки, але лише приблизно в 10% носіїв *H. pylori* розвинеться виразкова хвороба. Крім того, сприяє її розвитку куріння, прийом великої кількості нестероїдних протизапальних препаратів (НПЗЗ), таких як аспірин, диклофенак, ібупрофен, кетопрофен, напроксен. Алкоголь не впливає на виникнення виразкової хвороби, але люди, які зловживають ним, хворіють тяжче і гірше в них заживають рани.

Діагностика та початок фармакологічного лікування у разі виразкової хвороби шлунка і дванадцятипалої кишки - найбільш підходящий спосіб лікування. Він дозволяє повністю контролювати перебіг захворювання,вилікувати його та запобігти ускладненням у вигляді перфорації виразки. Фармакологічне лікування-ліквідацію *H. pylori* слід підтримувати відповідною дієтою, яка називається виразковою.

1. Їжу слід їсти регулярно, кожні 3-4 години, невеликими порціями.
2. Останній прийом їжі повинен бути перед сном.
3. Їжу слід їсти не поспішаючи і не нервуючи, важливо ретельно пережовувати шматки їжі.
4. Їжа повинна бути легкозасвоюваною, не подразнювати слизову шлунка, а також не стимулювати секрецію шлункової кислоти і добре засвоюватися.
5. Страви повинні бути помірної температури та свіжоприготовлені.
6. Слід обмежити або повністю виключити споживання солі та гострих спецій, оцту.
7. Уникайте їжі з високим вмістом жиру.
8. Споживання клітковини та продуктів з ефектом здуття слід обмежити.
9. Слід відмовитися від усіх стимуляторів - кави, алкоголю, куріння.
10. Уникайте смаженої їжі та готуйте їжу, використовуючи здоровіші методи приготування.
11. Не слід застосовувати нестероїдні протизапальні ліки.
12. Усі газовані напої та напої з кофеїном слід виключити.
13. Ліки слід приймати з негазованою водою.

Якщо ви відчуваєте пекучий біль в епігастрії, дискомфорт натще, так званий біль від голоду, який зникає з їжею або антацидами- Вам слід звернутися до лікаря первинної медичної допомоги для первинної діагностики в цьому напрямку.

РАК ТОВСТОЇ І ПРЯМОЇ КИШКИ (КОЛОРЕКТАЛЬНИЙ РАК)



Колоректальний рак - третій за поширеністю злоякісний рак у чоловіків і четвертий у жінок. Це підступна хвороба, оскільки вона може тривати довгі роки і бути безсимптомною. Близько 90% ракових захворювань виникають епізодично, і лише 5-10% це спадкове захворювання. Існує безліч факторів ризику, що збільшують ймовірність захворіти. Ми можемо і повинні контролювати деякі з них.

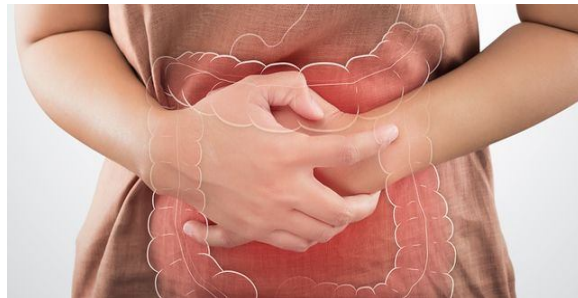До факторів ризику належать:

- вік після 50 років.

- *Метаболічний синдром, тобто абдомінальне ожиріння, діабет II типу, гіпертонія, низький рівень холестерину ЛПВЩ, високий рівень тригліцеридів,*
- *куріння,*
- *низька фізична активність,*
- *дієта з низьким вмістом клітковини, з високим вмістом жиру, калоріями та низьким вмістом кальцію,*
- *зловживання алкоголем,*
- *родичі, що хворіють на рак прямої кишки (особливо 1 ступеня).*

Правильне ствердження, що "профілактика краща ніж лікування". Оскільки рак кишечника розвивається роками, а не хвилинами чи днями, тому потрібно придивитися до наших повсякденних звичок, щоб мінімізувати ризик розвитку цієї серйозної хвороби у майбутньому. Давайте їсти овочі та фрукти, адже вони містять природні антиоксиданти. Вам слід виключити з раціону продукти з високим ступенем переробки, в яких також з'являються "Покращувачі смаку та кольору". Слід пам'ятати, що багато з них є небезпечними речовинами для здоров'я, які у високих дозах можуть мати канцерогенний ефект. Дієта без клітковини уповільнює кишковий транзит, в результаті чого клітини піддаються канцерогенній дії протягом тривалого часу. Ось чому так важливо щодня вносити близько 25 г клітковини. Наступним кроком повинно бути виключення з раціону продуктів швидкого харчування з високим вмістом жиру "Транс", який крім раку відповідає за інсульт, інфаркти міокарда, імпотенцію, атеросклероз, діабет або бронхіальну астму.

Багато пацієнтів з діагнозом рак прямої кишки не помічають жодних симптомів захворювання. Одним з найпоширеніших є наявність крові в / на випорожненнях та зв'язані з залізодефіцитною анемією (легка втома, почуття слабкості). Прихована виникає приблизно у 3/4 пацієнтів, тому проведення аналізу калу на приховану кров скринінговий тест. До решти симптомів зміна ритму спорожнення кишечника, ваги тіла, відчутна гуля в животі, здуття анорексія. Часто трапляється, що до лікарні трапляють хворі на шлунково-кишкову непрохідність, спричинену закриттям світла колоректальним раком. Це свідчить про високий ступінь розвитку місцевого захворювання.

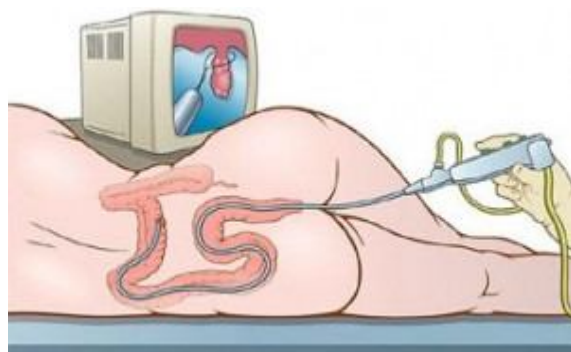


симптомів
симптомів
симптоми

кровотеча
потрібне
як
належать-
втрата
живота,

Отже, якщо у вас є ризик розвитку раку кишечника і якщо ви помітили якісь тривожні симптоми, зверніться до лікаря первинної ланки, щоб розпочати діагностику.

У спеціалізованій лікарні ім. Юзефа Псарського в Остроленці в ендоскопічному виконуються колоноскопичні огляди за програмою скринінг на рак прямої кишки. дослідження дозволяє не тільки розпізнати, випадку з т.зв. ранокоректального раку поліпі) поряд з проведенням поліпектомії (видалення поліпа) одночасно вилікуватися хвороби.



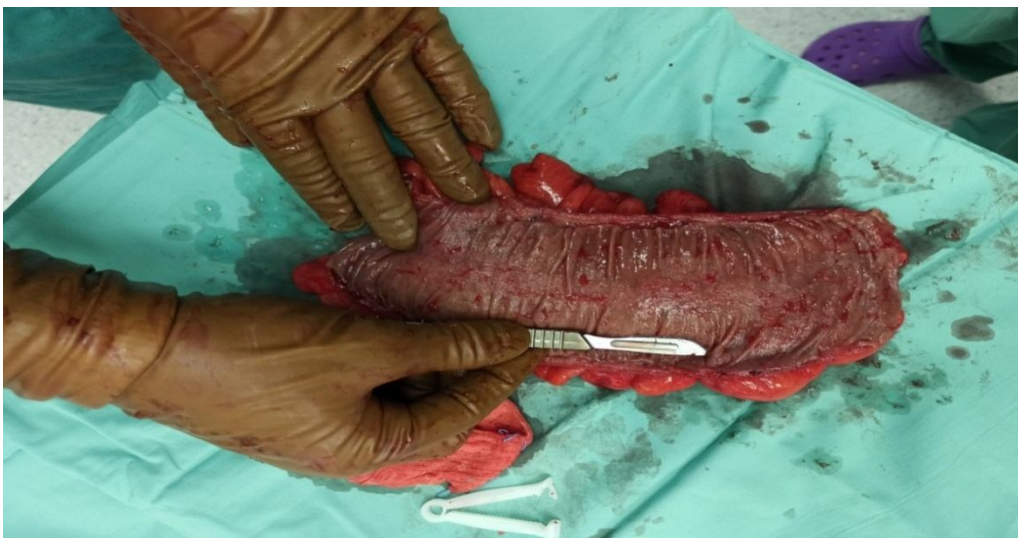кабінеті

Це
але у
(рак у

від

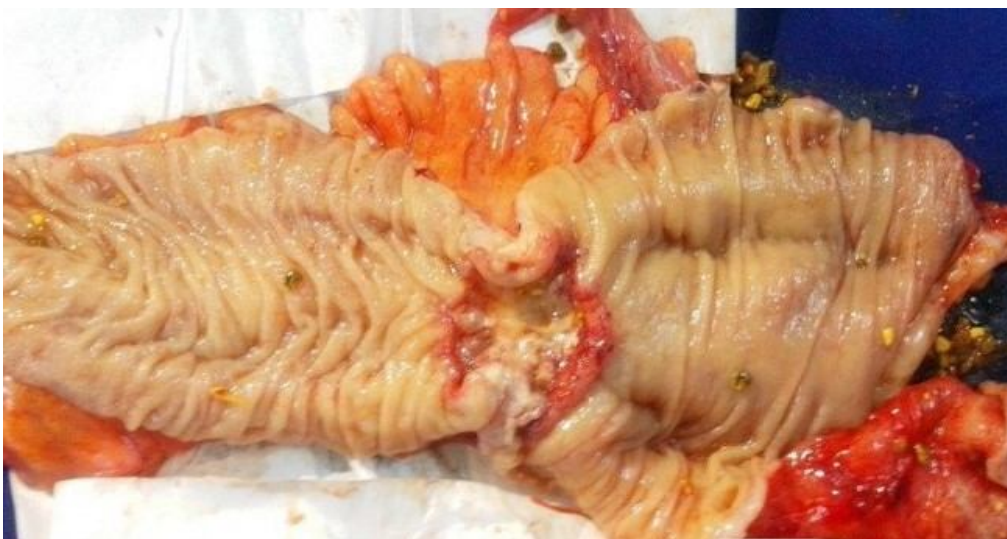У підвідділенні онкологічної хірургії відділення загальної хірургії Мазовецької спеціалізованої лікарні ім. Юзефа Псарського в Остроленці радикальні та паліативні операції в області раку товстої кишки та прямої кишки проводяться з використанням сучасних хірургічних

методів, як відкритою, так і лапароскопічною хірургією. Команда досвідчених онкохірургів гарантує найвищий рівень хірургічного втручання відповідно до витичних Польських та Світових Товариств Онкологічної та Колоректальної Хірургії.



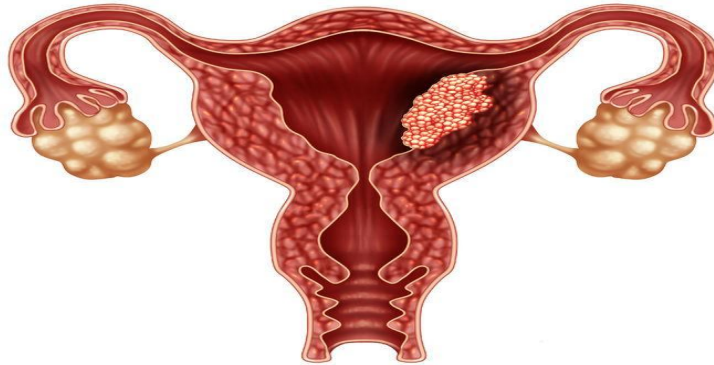
Стан після нерадикальної ендоскопічної поліпектомії - кінчик ножа вказує на місце інфільтрації раку товстї кишки в сигмовидній кишці.

Якщо діагностовано захворювання, проводять візуалізаційні тести (комп'ютерна томографія,магнітно-резонансна томографія) та лабораторні дослідження для визначення його стадії і відповідньої кваліфікації до лікування.



Карцинома сигноподібної кишки - стадія T3

РАК ЕНДОМЕТРІЮ




Згідно зі світовою статистикою, рак ендометрію є другим за поширеністю після раку шийки матки раком жіночих статевих органів. Якщо подивитися на коефіцієнти захворюваності на злоякісні новоутворення в залежності від географічного розташування, ми можемо бачити, що у високорозвинених країнах рак ендометрію домінує над раком шийки матки, займаючи четверте місце після раку молочної залози, легенів і товстої кишки. Найбільшу захворюваність на рак ендометрія зафіксовано в Північній Америці.

У Польщі, за даними Національного реєстру раків, рак ендометрію становить близько 7% захворюваності.

Пік захворюваності на рак ендометрію припадає на менопаузальний період, між 55 і 64 роком життя. З 65 до 70 років ризик розвитку цього раку систематично зменшується.

Рак ендометрію є найпоширенішим злоякісним новоутворенням жінок у країнах розвинених економічно. Це пояснюється поширеністю ожиріння і як наслідок діабету т2 та його ускладненнями, сидячим способом життя і низькою народжуваністю. Вважається, що такі фактори, як метаболічний синдром, брак фізичної активності, старший вік, рання перша менструація, пізня менопауза, відсутність потомства та порушення менструального циклу сприяють раку ендометрію. До факторів ризику раку також належить застосування гормонозамісної терапії (ЗГТ) та тамоксифену. Існує також генетична схильність до утворення раку ендометрію, наприклад спадковий рак товстого кишечника, не пов'язаний з поліпозом (синдром Лінча) і рідко синдром Коудена. Тип II зустрічається у жінок з низькою вагою на 7-му та 8-му десятилітті життя. Раки типу I приблизно в 75-80% випадків діагностують на ранніх стадіях. Вони характеризуються повільним перебігом і хорошим прогнозом. Домінуючий гістологічний тип формується на основі гіперплазії ендометрію з наявністю атипії в результаті надмірної стимуляції естрогенами.



Ефективна боротьба з ожирінням або метаболічними захворюваннями, безумовно, є одним із факторів зниження ризику раку ендометрію. Це насамперед стосується утримання на належному рівні ваги, правильний ІМТ, тобто індекс маси тіла, повинен бути в межах 18,5-24,99. На підтримку належної ваги тіла впливає збалансоване харчування, тобто те, що обмежує споживання м'яса, замінюючи його раціоном, багатим на овочі та фрукти. Відповідно до дослідження, надмірне вживання м'яса є причиною багатьох видів раку, в тому числі колоректального та раку ендометрію у

жінок. Але не завжди легко утримати правильну масу тіла. У жінок, які страждають на патологічне ожиріння, це навіть неможливо без хірургічного втручання. На допомогу приходять бариатричні операції (зменшення шлунка і кишечника). Ще одним важливим захисним фактором є фізичні навантаження. Існує багато наукових даних, що підтверджують зв'язок відсутності фізичної активності з ризиком виникнення раку, включаючи рак слизової оболонки матки. Доведено, що ризик розвитку захворювання можна зменшити навіть на 20-30 - відсотків у фізично активних жінок. Під час помірних фізичних навантажень спрацьовують імунні механізми, серед яких можна зазначити підвищення активності гранулоцитів і лімфоцитів, які відповідають за руйнування ракових клітин. Перевернену захисну дію проти раку ендометрію має використання оральної контрацепції, але лише у формі двокомпонентних таблеток, тобто естроген-гестаген. Народження дітей також є фактором захисту від розвитку цього захворювання, оскільки кожна вагітність зменшує вплив естрогенів на жінку завдяки прогестерону, який виділяється під час вагітності та блокує розвиток раку.

Багато причин раку пов'язані з нашим способом життя. Тому найкращий захист від раку - це поєднання здорового харчування, регулярних фізичних вправ, відпочинку і насолодженням життям.

На жаль, для раку ендометрія немає скринінгових тестів, таких як цитологія у разі раку шийки матки або мамографії при раку молочної залози. Тому гінекологи сигналізують зголошуватися до лікаря, коли ви помічаєте тривожні симптоми, оскільки лише швидка діагностика та раннє лікування дозволяють зафіксувати рак ендометрію на ранніх стадіях, що значно збільшує шанс на вилікування. Рекомендується проводити специфічні тести лише для жінок із підвищеним ризиком.

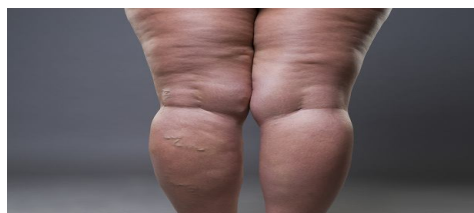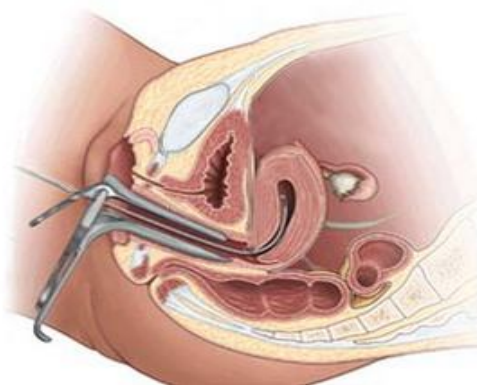
Це пацієнтки, які хворіють на синдром Лінча, синдром полікістозу яєчників, ожиріння та артеріальну гіпертензію, а також якщо є сімейний анамнез раку молочної залози, раку тіла матки або товстого кишечника. Їм особливо рекомендується проводити регулярні гінекологічні обстеження поєднанні з вагінальним УЗД.

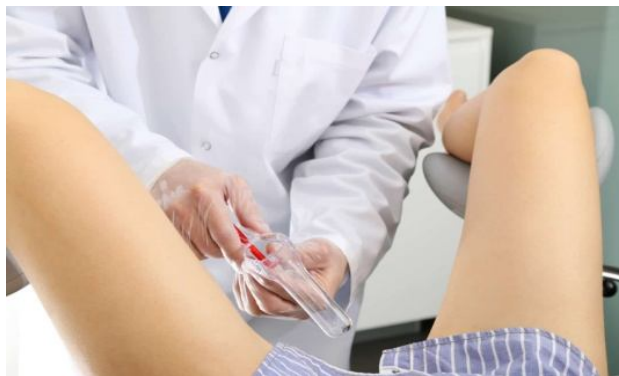
З метою запобігання розвитку раку та раннього виявлення змін ендометрію всім жінкам рекомендується регулярно проходити гінекологічні огляди.

Незважаючи на гістологічну різноманітність пухлин ендометрію, найпоширенішим і часто єдиним симптомом є аномальна маткова кровотеча, пов'язана з розпадом новоутворення. Частота кровотеч у пацієнтів з раком ендометрія становить 90%. Кровотеча спонукає пацієнтку до подальшої діагностики, тому рак ендометрія виявляють в 75% на першій стадії клінічного прогресу. За оцінками, 20% кровотеч в менопаузі пов'язані з раком ендометрію.

З часом менопаузи збільшується ймовірність раку ендометрію у разі кровотечі. Інші симптоми раку ендометрію включають кров'янисто-гнійні виділення з піхви, болі внизу живота і в крижовій ділянці, набряки нижніх кінцівок. Ці симптоми пов'язані з інфільтрацією навколишніх тканин та органів, головним чином сечового міхура, прямої кишки, судин та нервів. Пізні симптоми включають анемію і втрату ваги. Близько 5% випадків раку ендометрію протікають безсимптомно.

Діагностуються на підставі аномального зображення ендометрію на трансвагінальному УЗД.

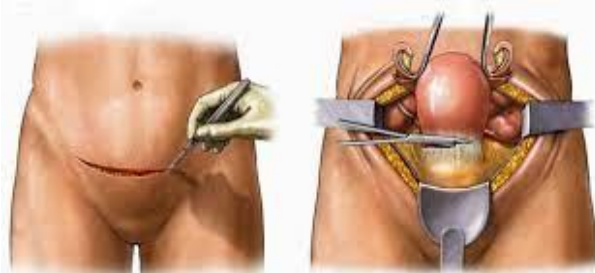



В даний час проводиться пошук скринінгових методів для діагностики передракових станів та раку ендометрію. Основною профілактичною процедурою залишається регулярний гінекологічний контроль в періоді пери і постменопаузи. При підозрі на рак ендометрію використовується комп'ютерна і патоморфологічна діагностика.

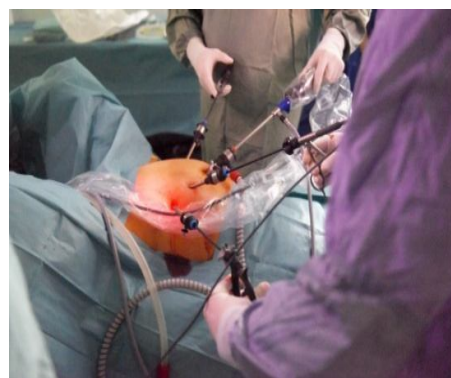
Хірургічне лікування відіграє важливу роль у лікуванні пацієнтів з раком тіла матки.

Повне видалення матки разом із двостороннім видаленням придатків є основною процедурою хірургічного лікування, що виконується при раку ендометрію.



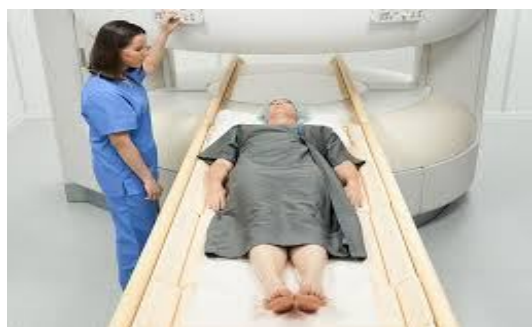В останні два десятиліття все частіше для цього типу операцій використовується лапароскопічний метод. Після відкриття черевної порожнини повинна бути зібрана рідина з порожнини очеревини для цитологічного дослідження або, якщо вона відсутня, рідина з промивання. Наступна процедура - ретельний

огляд черевної порожнини з урахуванням парієтальної очеревини, печінки, кишечника, а також тазових та периаортальних лімфатичних вузлів. Більше того обсяг операції при раку ендометрію включає також яєчники.



Істотні відмінності в хірургічному лікуванні раку ендометрія стосуються ситуацій, в яких передопераційна діагностика вказує на неендометріальний гістологічний тип раку. Ці пухлини пов'язані з більш агресивним клінічним перебігом раку і значно гіршим прогнозом. Для них передбачається операційне лікування як при раку яєчників.

Хірургічне лікування є важливою проблемою при пухлині вищої стадії, ніж I, згідно ФІГО. У більшості клінічних ситуацій розвиток II стадії зазвичай розпізнається в післяопераційному матеріалі. У разі II стадії ФІГО треба виконати розширену гістеректомію з придатками та периаортальними і тазовими лімфатичними вузлами. Ризик метастазів на цій стадії сягає 30%.

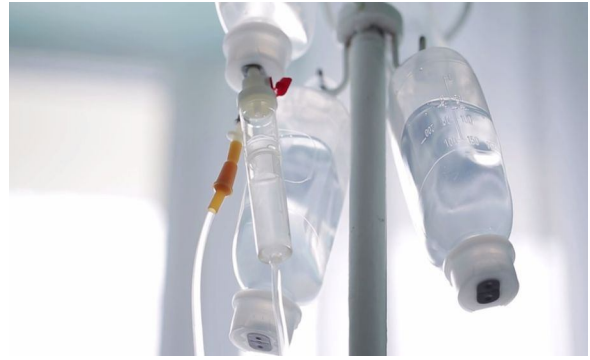

Деякі пацієнтки, особливо з протипоказаннями до хірургічного лікування, наприклад, з патологічним ожирінням, нестабільним діабетом можуть бути радикально лікованими променевою терапією.

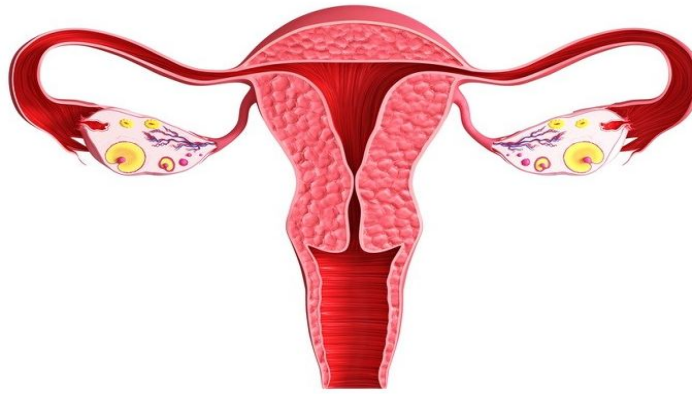Також пацієнтки з рецидивуючим раком ендометрію можуть бути успішно ліковані променевою терапією. Вона дозволяє зменшити відсоток місцевих рецидивів, але, як показують дослідження, не зменшує частоти віддалених

метастазів та загальної виживальності.

Хіміотерапія при клінічній стадії (ФІГО I та II) рекомендується у випадку співіснування факторів ризику рецидиву, до яких належать: високий ступінь злоякісності, глибока інфільтрація м'язів тіла матки, займання простору навкололімфатични судин, розмір пухлини більше 2 см. При пухлинах II типу рекомендується допоміжна хіміотерапія незалежно від стадії прогресування.



РАК ЯЄЧНИКІВ



Злоякісні новоутворення яєчників становлять 5% випадків, 80% з яких - у жінок старше 50 років. Ризик розвитку раку яєчників зростає з віком до середини сьомої декади, а потім зменшується. 5-річне виживання залежить головним чином від стадії клінічного розвитку, гістологічного типу, гістологічної зрілості, віку пацієнта та обсягу проведеної операції, і вони зменшуються із ступенем захворювання. На 1-му ступені вони становлять від 78% до 92%, на 2-му етапі - 70%, на 3-му етапі - 37% і на 4-му етапі - від 14% до 25%. За оцінками, до 5-15% раків яєчників пов'язані з носієм мутованих генів BRCA1/2 та MMR, відповідальних за розвиток синдрому Лінча. Клінічна та гістологічна неоднорідність раку яєчників має молекулярну основу. У 2004 році Ши і Курман запропонували дуалістичну модель канцерогенезу раку яєчників.

Згідно з представленою теорією, рак яєчників можна розділити на два типи:

Тип I, до якого відноситься рак з низьким відсотком злоякісності (low grade). Ці види раку характеризуються повільним зростанням та хорошим прогнозом: 5-річна виживальність становить приблизно 55%.

ТИП II, які включають рак з низьким ступенем диференціації (high grade).

Пік захворюваності на рак яєчників у світі становить 65 років. Спадковий рак розвивається приблизно на 10 років раніше. Вік менархе не впливає на подальший розвиток раку яєчників.

Фактори, що сприяють розвитку раку яєчників:

- безпліддя,
- відсутність дітей

Фактори, що знижують ризик раку яєчників:

- Застосування оральної гормональної контрацепції значно знижує ризик раку яєчників. Представлено дві гіпотези щодо взаємозв'язку між ОК та розвитком раку яєчників. Перший передбачає, що ОК знижують ризик раку, запобігаючи розриву епітелію яєчників під час овуляції, а другий передбачає, що гормональні зміни під час вагітності, зокрема високий рівень прогестерону, призводять до виведення трансформованих клітин з епітелію яєчників через апоптотичний ефект.
- Тривала лактація знижує ризик раку яєчників.
- Вплив замісної гормональної терапії на розвиток раку яєчників чітко не встановлений. Це залежить від типу використовуваного препарату, віку пацієнта та тривалості терапії.
- Жінки, що багато народжували.

Дослідження показують взаємозв'язок між дієтою та розвитком раку, в т.ч. також раком яєчників. Наведені там вказівки відповідають відомим рекомендаціям здорового харчування:

- підтримувати правильну масу тіла.
- обмежити загальне споживання жиру (норми харчування рекомендують близько 30% від загальної калорійності дієти),
- обмежити споживання тваринних жирів (вершкового масла, сала, жирної їжі м'яса),
- замінити тваринний білок (переважно з м'ясних продуктів) бобовими, і соєвими бобами у вигляді насіння, соєвого борошна, тофу, чи соєвими замінниками молочних продуктів,
- пам'ятайте про забезпечення в їжі β-каротином (провітамін А) - наприклад, морквою, гарбузом, помідорами, солодкою картоплею, червоним перцем, брокколі, капустою, абрикосами, сливами, персиками, манго та інші фруктами та овочами.

Цей тип дієти, заснований на овочах і фруктах, обмеженій кількості насичених жирних кислот, жирів і в збалансованих пропорціях рослинного і тваринного білка, не тільки знижує ризик раку яєчників, але також покращує загальний стан здоров'я.

Також не слід забувати про щоденні фізичні навантаження (не менше 30 хвилин на день), що, як уже згадувалося раніше, також зменшує ймовірність захворіти на рак яєчників.

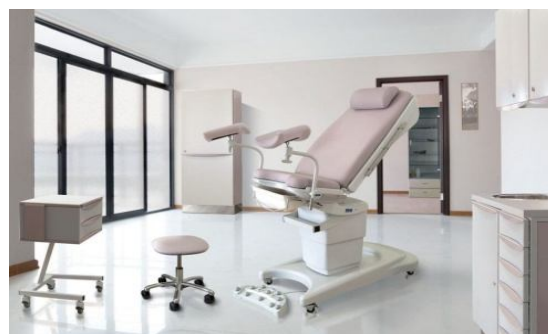
Незважаючи на великі зусилля щодо раннього виявлення раку, крім складних випадків та рідко виникаючих гормонально-активних пухлин, низькодиференційований рак яєчників виявляється випадково. Це велика проблема в онкологічній гінекології. В даний час рак яєчників знаходиться на першому місці за рівнем смертності від раку репродуктивних органів в Польщі. Погані епідеміологічні показники зумовлені несвоєчасним виявленням та клінічним прогресом.

Тому підозра на рак яєчників базується на сімейній історії, фізичному огляді та додаткових обстеженнях. З одного боку, симптоми заплутані і не дуже турбують пацієнтів, а з іншого боку, вони не спонукають лікаря рекомендувати детальне обстеження, діагноз ставиться із значним запізненням. Це може бути дизурія, відчуття переповнення під час їжі, здуття живота, симптоми



синдрому подразненого кишечника. Такі випадки повинні підлягати спеціальному нагляду та ретельній діагностиці. Збільшення окружності живота, асоційоване з асцитом, задишка та слабкість через наявність рідини в плевральній порожнині, аномальні вагінальні кровотечі, невралгія, пов'язана з інфільтрацією малих тазових сплетень, анорексія, блювота, втрата ваги, жовтяниця та кахексія є стадією III / IV ФІГО.

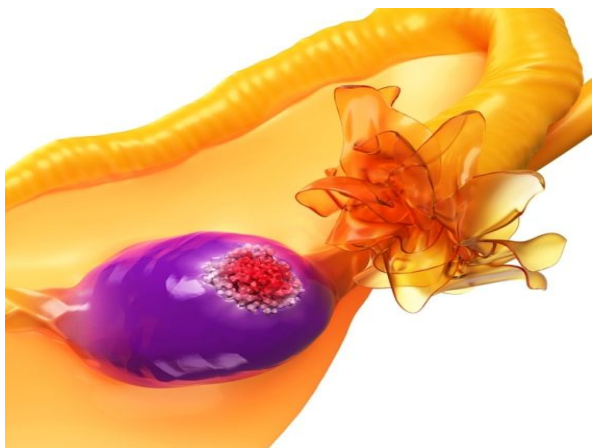
До інших факторів, що затримують встановлення діагнозу під час першого візиту, належать: відсутність гінекологічного огляду, різноманітність симптомів, депресія, стрес, підвищена чутливість кишечника, порушення травлення та молодий вік пацієнта. Слід також пам'ятати про жінок із сімейним анамнезом раку молочної залози та яєчників, носіїв гена BRCA1 / 2, які повинні проходити щорічний гінекологічний огляд і УЗД та визначення маркерів, включаючи Ca125.



I стадія раку яєчників, маткових труб та очеревини

I стадія діагностується, коли яєчник або фаллопієва труба вражена пухлиною або виявлено наявність пухлинних клітин у рідині або в промивній рідині з черевної порожнини.

II стадія раку яєчників, маткових труб та очеревини



Стадію II, яка включає близько 10% усіх видів раку яєчників, важко точно визначити і вона є дуже неоднорідною. Це стосується ситуацій, коли пухлина яєчника безпосередньо інфільтрує інші структури малого тазу, а також включає випадки, коли є метастази в очеревину малого тазу (нижче площини входу). Сигмовидна і пряма кишка розташовані в малому тазу, тому метастази та інфільтрацію їх серозних оболонок (але без інфільтрації м'язів стінки кишки та ураження слизової оболонки) слід класифікувати як II стадію.

III стадія раку яєчника, маткової труби та очеревини

III стадія стосується більшості випадків раку яєчників. Сюди входять пацієнти з метастазами поза малим тазом, в очеревину, діафрагму, кишечник, капсулу печінки або капсулу селезінки без ураження паренхіми цих органів і, нарешті, внутрішньочеревні лімфатичні вузли. Частота метастазів у лімфатичні вузли на I та II стадіях становить 9% та 36%, а на III стадії – 55%. Також описані поодинокі метастази в переаортальні лімфатичні вузли.

IV стадія раку яєчників, маткових труб та очеревини

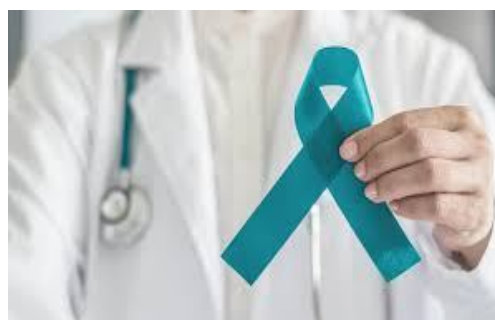IV стадія раку яєчників, маткових труб та очеревини включає віддалені метастази, за винятком уражень очеревини (II та III стадії).

Лікування

Основою терапії раку яєчників є комбіноване лікування, яке включає хірургічне втручання та хіміотерапію.

Хірургічне лікування

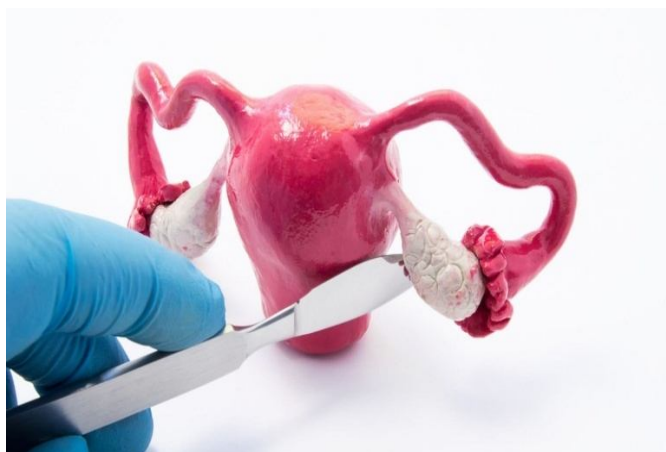Обсяг хірургічного втручання та додаткової терапії в основному залежать від клінічної стадії.



Пухлина макроскопічно обмежена дітородним органом

Після огляду черевної порожнини, з виключенням наявності макроскопічних уражень поза малим тазом, хірургічне лікування включає:

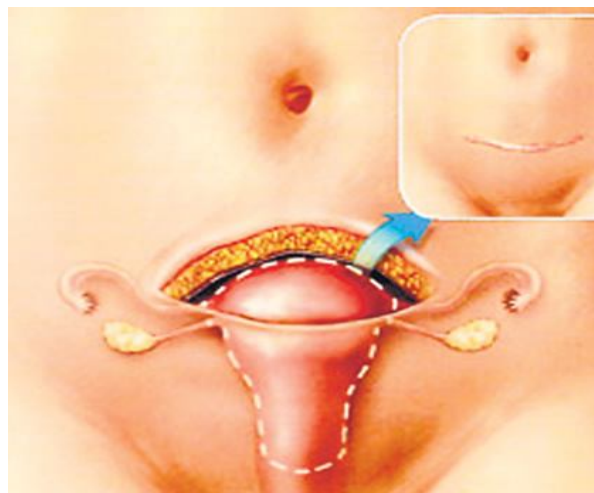
- збір рідини та змивів для цитологічного дослідження (перед початком хірургічних процедур);
- двостороннє видалення придатків;
- повна гістеректомія;
- видалення брижі очеревини;
- побрання вимазів і перитонеальних біопсій
- проведення тазової та аортальної лімфаденектомії;
- видалення апендикса рекомендується лише у випадку макроскопічних змін всередині нього.



У молодих жінок, які хочуть зберегти фертильність, у разі зміни, обмеженої одним яєчником без інфільтрації капсули та внутрішньоочеревинних спайок при ступеню гістологічної диференціації G1 та G2, матка та другий яєчник можуть залишитися.

Запущений рак яєчників

Основною метою операції є повна циторедукція — не повинно залишитися жодних макроскопічних залишків.



Метою операції є видалення всіх видимих новоутворень. Якщо цієї мети досягти не вдається, слід досягти оптимальної циторедукції (залишаючи залишки діаметром <math><1\text{ см}</math>).

Важливо визначити пацієнтів, яким не вдасться досягти хоча б оптимальної циторедукції через прогресування захворювання. Основними причинами, що перешкоджають повній циторедукції у хворих III стадії, є залучення брижі тонкої кишки та зміни в печінці. Крім того, неоперативні вогнища > 1 см у грудній клітці слід трактувати аналогічно.

Під час кваліфікації до операції комп'ютерна томографія, магнітно-резонансна томографія, повинні допомогти усунути наявність змін, що викликають залишки > 1 см. Ряд даних вказує на те, що використання критеріїв Фаготті (лапароскопічна оцінка повторного відбору) може бути ефективним методом відбору пацієнтів. Якщо проводиться лапаротомія і оптимальна циторедукція неможлива, метою повинно бути обмеження обсягу операції, щоб зменшити можливі післяопераційні ускладнення та якомога швидше направити пацієнта на хіміотерапію.

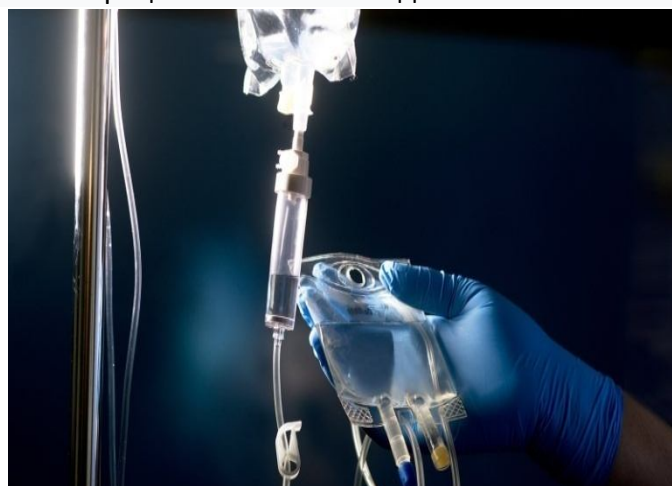
Пацієнтки, яким під час кваліфікації до операції або під час вибору (лапароскопія чи лапаротомія) буде неможливим отримати хоча б оптимальну циторедукцію, є кандидатками на неoad'ювантну хіміотерапію.

Неоптимальні операції значно скорочують час загальної виживальності, тому слід задокументувати причину недосягнення повної / оптимальної циторедукції. Циторедуктивне лікування запущеного раку яєчників включає видалення матки з придатками з резекціями уражених пухлиною органів - селезінки, очеревини, що покриває діафрагму, та очеревини, що покриває таз. Слід уникати операцій, таких як повна резекція товстого кишечника, яка обмежує можливість подальшого системного лікування. Крім того, циторедукційні операції включають видалення збільшених заочеревинних лімфатичних вузлів.

Хіміотерапія

Більшість хворих на рак яєчників мають показання до системного лікування. Відмова від післяопераційної хіміотерапії можлива лише у невеликої групи пацієнтів.

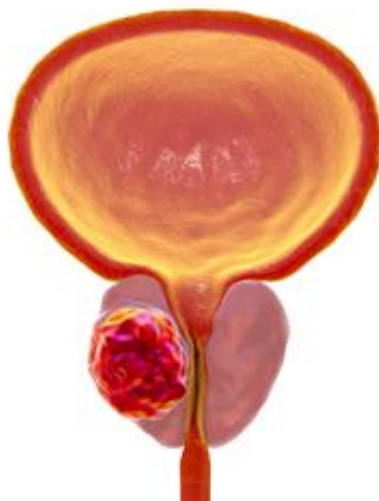У решти пацієнтів основним фактором лікування першої лінії є комбінація похідних платини (карбоплатин або цисплатин) та таксоїду (паклітаксел), що вводяться внутрішньовенно



кожні 21 день. Лікування повинно складатися з 3 або 6 циклів. Обидва ці режими хіміотерапії мають однакову ефективність. Застосування карбоплатину підтримується кращою переносимістю та зручністю введення. У пацієнтів з вищими стадіями раку яєчників (ФІГО ІІВ-ІV) післяопераційна хіміотерапія складається з 6 циклів.

Стандартною повинна бути комп'ютерна томографія перед кваліфікацією до хіміотерапії, що дозволяє об'єктивно оцінити результати лікування та закваліфікувати до лікування бевацизумабом.

РАК ПЕРЕДМІХУРОВОЇ ЗАЛОЗИ



Передміхурова залоза (передміхурова залоза) - один із чоловічих статевих органів, який знаходиться нижче сечового міхура, і через нього проходить уретра. Рак простати є одним із найпоширеніших злоякісних пухлин у чоловіків. За підрахунками, половина чоловіків у віці від 60 до 70 років він страждає на рак передміхурової залози. Захворюваність на нього постійно зростає. Однак треба зауважити, що у багатьох з них рак простати ніколи не виявиться і не буде лікуватися. Найчастіше рак локалізується в периферичній частині залози, тому його можна виявити під час фізичного огляду через пряму кишку. Рак передміхурової залози безсимптомний на ранніх стадіях розвитку. Ракові клітини циркулюючи в крові, можуть утворювати метастази. Найчастіше вони утворюються всередині лімфатичних вузлів, кісток, легенів. У деяких пацієнтів метастази розвиваються порівняно рано, у інших спостерігаються пізні метастази.

До факторів, що сприяють розвитку раку передміхурової залози, належать:

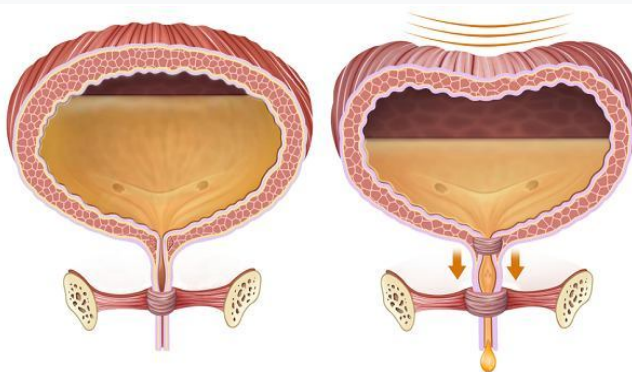
- вік чоловіка,
- сімейний анамнез раку простати,
- чорна раса.

Раннє виявлення раку збільшує шанси на лікування. Підозра на рак передміхурової залози на основі фізичного огляду або відхилення від норми рівня PSA в крові є першим кроком до його діагностики. У більшості чоловіків відсутні симптоми.

Деколи можуть бути легкі розлади сечовипускання, які з роками повільно наростають. Тим часом поява клінічних симптомів, як правило, поєднується з прогресуванням раку (пухлина вже досить велика, щоб ускладнити відтік сечі з сечового міхура або інфільтрує сусідні тканини)

Симптоми утрудненого сечовипускання включають:

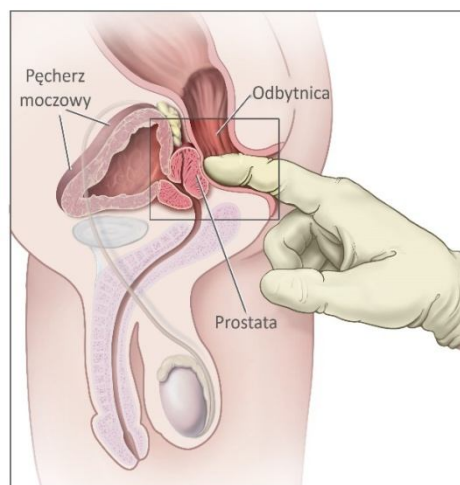
- необхідність часто мочитися, також вночі,
- складність на початку сечовипускання,
- слабке або погане сечовипускання переривчастий потік,
- відчуття неповного спорожнення сечового міхура,
- виникнення раптової потреби у сечовипусканні.



У чоловіків із запущеним раком першими симптомами можуть бути болі в спині та стегнах або в тазі - такі симптоми можуть свідчити про наявність кісткових метастазів.

Першим елементом діагностики раку передміхурової залози, крім збору анамнезу, є фізичне обстеження та ректальне обстеження. Зазвичай під час огляду пацієнт займає одне з таких положень: стоячи з нахилом тулуба якомога далі вперед; колінно-ліктьове або бокове положення лежачи з зігнутими нижніми кінцівками в колінному та тазостегновому суглобах. Чоловік під час обстеження може відчувати легкий дискомфорт.

PSA - це загальнозживаний маркер, специфічний для захворювань передміхурової залози. Неправильний результат PSA може бути пов'язаний, крім раку, з іншими захворюваннями передміхурової залози і не завжди це означає, що обстежуваний чоловік страждає. Найпоширеніші причини підвищеного рівня PSA в крові включають: доброякісну гіперплазію передміхурової та запалення. Зрештою діагноз раку простати ставиться на основі біопсії, яка передбачає взяття матеріалу з простати за допомогою спеціальної голки. Біопсія проводиться під контролем узд, що виконується через кишку. Побраний матеріал оцінюється під мікроскопом. Для діагностики розвитку раку простати використовують магнітно-резонансну томографію, комп'ютерну томографію, сцинтиграфію кісток.



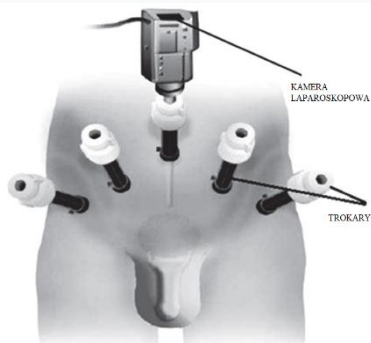
на рак.
залози
на
пряму

Зазвичай доступні кілька різних методів лікування. Серед них найбільш важливими є:

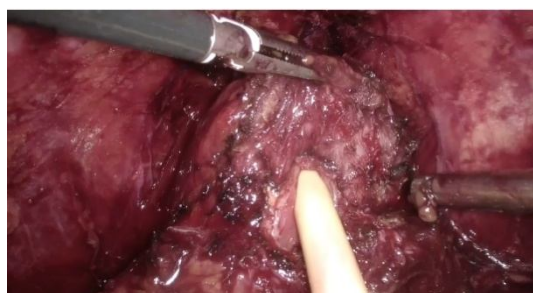- активний нагляд,
- операційне лікування (радикальна простатектомія),
- радіотерапія,
- гормональне лікування,
- хіміотерапія.

Активне спостереження засноване на спостереженні за раком з метою радикального лікування при прогресуванні. Операція передбачає вирізання пухлини шляхом повного висічення простати з насінними залозами та дистальними фрагментами сім'явивідної протоки. Простатектомія радикальна виконується класичним відкритим способом, лапароскопічно або лапароскопічно за допомогою робота в загальному знеболюванні.

При класичному методі уролог розкриває черевну порожнину, роблячи вертикальний розріз від пупка до лонного симфізу. Під час операції обережно видаляють простату з навколишніми тканинами, а іноді також тазові лімфатичні вузли. Всі видалені тканини направляють на гістопатологічне дослідження, що дозволяє остаточно визначити злоякісність та прогресування пухлини. Операція завершується відновленням сполучення уретри і сечового міхура. Під час операції в сечовому міхурі залишають катетер, що вводиться через уретру.

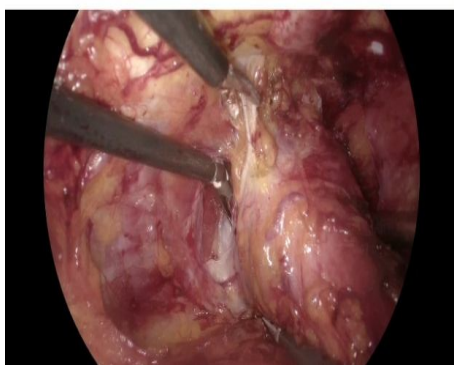

Першим кроком у лапароскопічній простатектомії є невеликий надріз на шкірі навколо пупка, через який в черевну порожнину накачується газ. Потім через наступні надрізи шкіри в черевну порожнину впроваджують інструменти. Передає зображення, яке моніторі. кроки в операції як у випадку проведеної за допомогою класичного методу.

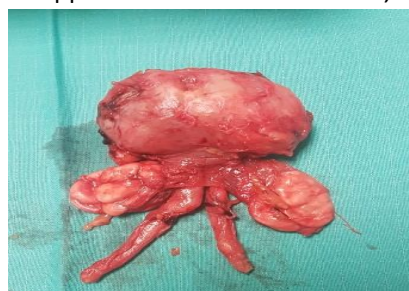

Камера видно на Наступні такі самі, операції,

проведеної за допомогою класичного методу.



Перевагою лапароскопічної операції є коротше перебування в лікарні та швидше повернення до звичайної активності, що пов'язані з меншим інтраопераційним пошкодженням тканин, ризиком зараження та остаточним косметичним ефектом.



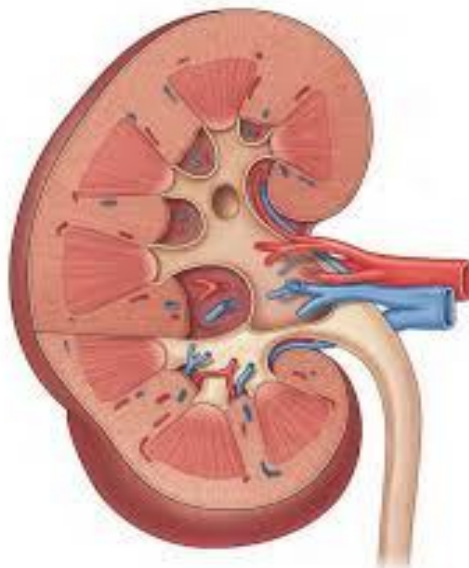
меншим кращим

Радіотерапія полягає на використанні рентгенівських променів для руйнування ракових клітин. Можна вирізнити радіотерапію з зовнішнього поля та брахітерапію.

Гормональна терапія найчастіше полягає на зниженні рівня тестостерону. Це призводить до уповільнення прогресування раку передміхурової залози. Іноді після початкового регресу раку доходить до рецидиву захворювання. З роками лікування запущених форм раку простати було значно вдосконалено.

Незалежно від обраного методу лікування, пацієнт вимагає ретельного урологічного обстеження і контролю.

РАК НИРКИ



Пухлина нирки найчастіше виявляється випадково під час ультразвукового дослідження живота. Пухлини нирок можна поділити на доброякісні і злоякісні. Доброякісні пухлини характеризуються повільним місцевим зростанням і тим, що не дають метастазів. Деякі вимагають операційного видалення, через значне збільшення, яке може призвести до їх розриву або раптової кровотечі. Рак нирки - це злоякісна пухлина, яка спочатку росте повільно, але коли збільшиться в розмірах, то може давати метастази. Спочатку він протікає безсимптомно, а такі симптоми, як біль або гематурія означають пізню, запущену стадію захворювання. Найчастіше раком нирок хворіють пацієнти старше 50 років, чоловіки частіше, ніж жінки, і цей рак рідко має спадковий характер.

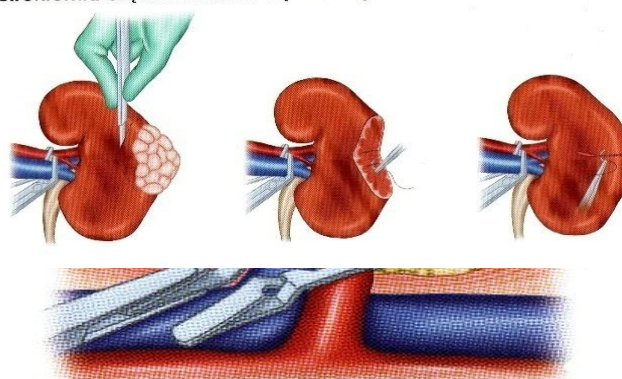
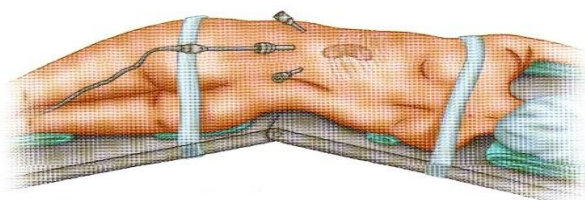
До факторів, що сприяють розвитку раку нирок, належать:

- забруднення навколишнього середовища,
- куріння тютюну,
- ожиріння.

При виявленні пухлини нирки найчастіше випадково на УЗД слід провести додаткові дослідження. На додаток до планових досліджень крові та сечі, треба виконати рентген легенів, комп'ютерну томографію або магнітно-резонансну томографію черевної порожнини. Рідко проводять біопсію пухлини. Рак нирок підтверджується після видалення органу, гістопатологічним дослідженням.

Основним способом лікування раку нирки

Nefrektomia częściowa metodą otwartą

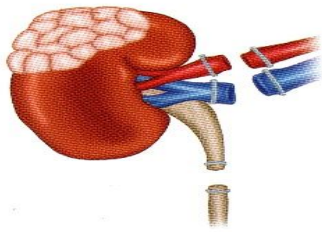


хірургічне лікування. Операція полягає на видаленні пухлини нирки (т. зв часткова нефректомія) або, у випадку більших пухлин, видаляють цілу нирку разом з пухлиною. Операцію можна виконати за допомогою класичного методу, так званого відкритого або лапароскопічного.

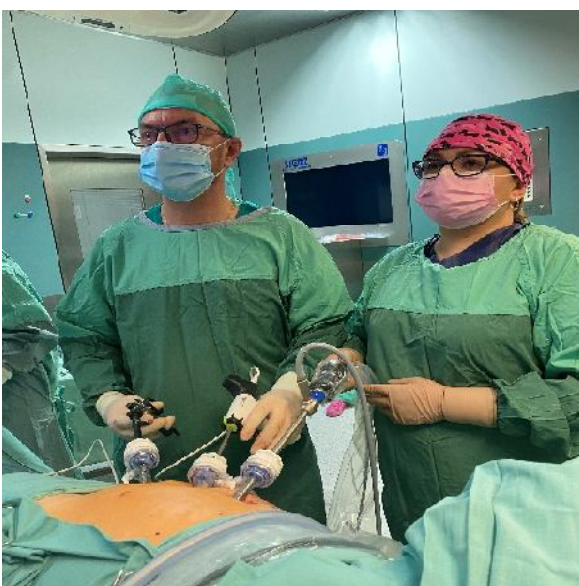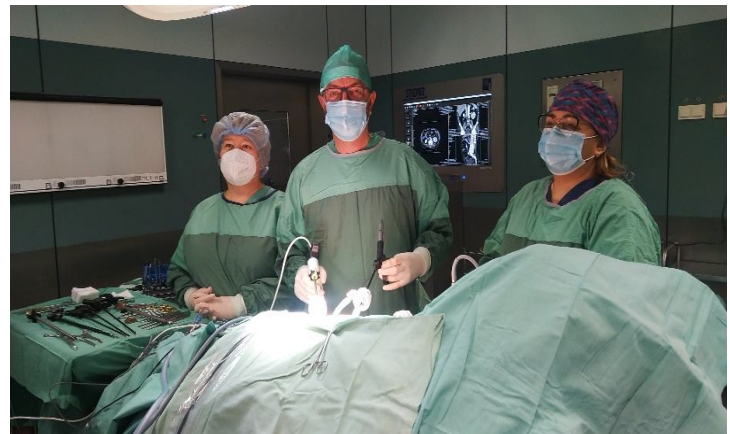Нефректомія часткова класичним методом нефректомія лапароскопова Відкрита радикальна нефректомія проводиться через розріз черевної порожнини довжиною 10 см під ребрами. У разі лапароскопічної нефректомії це три-чотири невеликі розрізи 1,5 см на шкірі. Рішення про те, який тип операції вибрати - відкриту чи лапароскопічну, залежить від багатьох факторів, таких як розмір та локалізація пухлини, стан пацієнта, супутні захворювання.

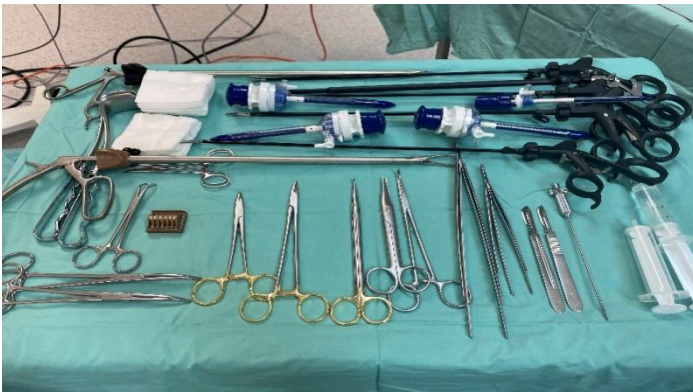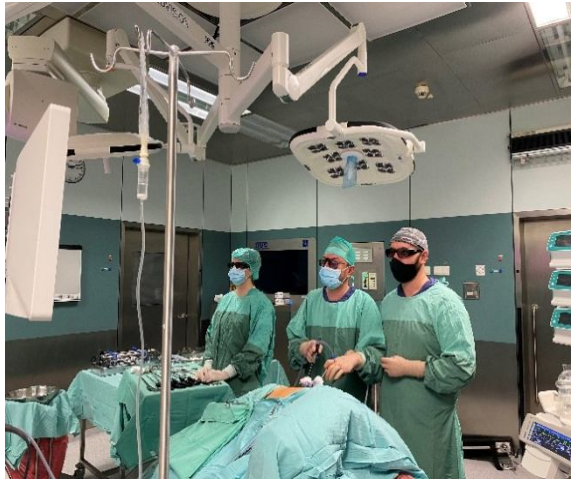Пацієнтам після лапароскопічних процедур не потрібна велика кількість знеболюючих препаратів і вони одужують швидше, тобто швидше повертаються до нормальної діяльності.

Nefrektomia radykalna



Часткова нефректомія є стандартним методом лікування пухлин розміром менше 4 см. Під час цієї операції пухлина нирки видаляється з невеликим запасом здорової тканини, максимально заощаджуючи паренхіму нирки. Це лікування часто називають ниркозберігаючим.





Оскільки більшість пухлин нирок розвиваються повільно, у деяких пацієнтів з багатьма захворюваннями, або у дуже похилому віці, цей рак не встигне загрожувати їхньому життю або здоров'ю. У таких пацієнтів можливе лише активне спостереження. Лікування запущеного метастатичного раку нирок вимагає мультидисциплінарного лікування. В лікуванні тоді беруть участь урологи, онкологи та радіотерапевти.

Пам'ятайте, рання діагностика дає більше шансів на одужання!

Бібліографія:

1. "An Atlas of Surgical Anatomy" by Alain C Masquelet; 2005, Taylor @ Francis
2. "Fundamentals of Pediatric Surgery", Peter Mattei ; Springer, 2011.
3. "Хирургические болезни детского возраста", 2 том. Ю. Ш. Исаков; 2011, Москва
4. "Pediatric surgery and urology. Long-term outcomes" second edition; Mark D. Stringer; 2006, Cambridge University Press.
5. FedirYurochko, Wojciech Domka, Dzvenyslava Kopanska. Otitis Media. Inflammation or Infection? 4(5). Research in Pediatrics & Neonatology. 000598. 2020. DOI: 10.31031/RPN.2020.04.000598
6. Косаковський А.Л., Юрочко Ф.Б., Копанська Д.Б. «Середній отит. Атлас» видавництво МС (Львів), 76 сторінок 2020
7. Юрочко Ф., Косаковський А., Шкорботун В. «Дитяча Ринологія», книга, видавництво МС (Львів), 268 сторінок, 2020
8. Юрочко Ф., Копанська Д. Сучасне хірургічне і медикаментозне лікування хвороб аденоїдів Оториноларингологія, №2 (1), 2018, 87-93 сс.
9. Юрочко Ф. Лікування гіпертрофії аденоїдів. Балансуючи між аденотомом і ліками. СЕМЕЙНАЯ МЕДИЦИНА №3 (77)/2018, стор. 100-106
10. Книга «Дитяча отологія» за редакції А.Косаковського та Ф.Юрочка, видавництво МС, Львів 288 стор. 2017
11. S. Tekgul, H. Riedmiller, E. Gerharz, P. Hobeke, R. Kocvara, R. Nijman, Chr. Radmayr, R. Stein "Pediatric urology", ESPU, 2011
12. Alan J. Wein, Louis R. Kavoussi, Andrew C. Novick, Alan W. Partin, Craig A. Peters, W. Scott McDougal, and Parvati Ramchandani "Campbell-Walsh Urology: Pediatric Urology" 11th edition, Elsevier - Health Sciences Division, 2014
13. Varga J, Zivkovic D, Grebeldinger S, Somer D. "Acute scrotal pain in children—ten years' experience". Urology 2007
14. Cavusoglu YH, Karaman A, Karaman I, Erdogan D, Aslan MK, Varlikli O, Cakmak O. "Acute scrotum – etiology and management", Indian J Pediatr, 2005
15. Okuyama A, Nakamura M, Namiki M, Takeyama M, Utsunomiya M, Fujioka H, Itatani H, Matsuda M, Matsumoto K, Sdonoda T. "Surgical repair of varicocele at puberty: preventive treatment for fertility improvement", J Urol, 1998
16. Riccabona M, Oswald J, Koen M, Lusuardi L, Radmayr C, Bartsch G. "Optimizing the operative treatment of boys with varicocele: sequential comparison of 4 techniques", J Urol 2003
17. Barthold JS, Kass EJ. "Abnormalities of the penis and scrotum". In: Belman AB, King LR, Kramer SA (eds). Clinical pediatric urology. 4th edn. London: MartinDunitz, 2002, p 1093-1124
18. Pyoral S, Huttunen NP, Uhari M. A review and meta-analysis of hormonal treatment of cryptorchism, J ClinEndocrinol, 1995
19. Docimo SG. "The results of surgical therapy for cryptorchidism: a literature review and analysis", J Urol, 1995
20. Francesco Turrà, Maria Escolino, Alessandra Farina, Alessandro Settimi, Ciro Esposito, and François Varlet "Pyeloplasty techniques using minimally invasive surgery (MIS) in pediatric patients", US NLM, Transl Pediatr. 2016 Oct; 5(4): 251–255
21. Wszystkie zdjęcia pochodzą wyłącznie z archiwum kliniki lub zostały wykonane w klinice.
22. Podstawy Chirurgii tom 1 i 2 – podręcznik dla specjalizujących się w chirurgii ogólnej, praca zbiorowa pod redakcją Jacka Szmida i Jarosława Kuźdzała, wyd. II, Kraków 2010
23. Sabiston Chirurgia, praca zbiorowa pod redakcją Cortney M. Townsend, redakcja wydania polskiego Tadeusz Popiela, Wrocław 2010
24. Chirurgia Onkologiczna, praca zbiorowa pod redakcją Arkadiusz Jeziorski, wyd I, Warszawa 2018
25. Zalecenia Polskiego Towarzystwa Chirurgii Onkologicznej
26. Normy żywienia dla populacji Polski 2017r. – opracowane przez Instytut Żywności i Żywienia im prof. dra med. Aleksandra Szczygła
27. Krajowy Rejestr Nowotworów www.onkologia.org.pl
28. Zarys ginekologii onkologicznej tom 1-2, pod red. J. Markowska, R. Mądry, Termedia Poznań 2015, wyd. 2.
29. Łukasz Wicherek, Z. Kojs, G. Bręborowicz „Ginekologia onkologiczna” wyd. PZWL, IV kwartał 2016
30. Leczenie chirurgiczne raka jajnika ESGO 2021r
31. Zalecenia Polskiego Towarzystwa Ginekologii Onkologicznej dotyczące diagnostyki i leczenia raka jajnika 2021r
32. Rak jajnika – patobiologia, diagnostyka i przegląd współczesnych metod leczenia pod red. Gabriela Wcisło i Cezarego Szczylika
33. Albers P., Heidenreich A., Podstawowe operacje urologiczne, wyd. Czelej 2017
34. Chłosta P.L., Poradnik dla pacjentów urologicznych i ich rodzin, Warszawa 2017.
35. Drewa T., Juszcak K., Urologia ilustrowany Podręcznik dla studentów i stażystów, wyd. PZWL 2018
36. EAU Guidelines. Edn. presented at the EAU Annual Congress Milan 2021
37. Partin A. W., Dmochowski R. R., Kavoussi L.R, Wein A., Peters C. A., Campbell Walsh Wein Urology, 12th Edition, wyd. Elsevier 2020
38. Reynard J., Brewster S., Biers S., Oksfordzki podręcznik urologii, wyd. Czelej 2011
39. https://pl.wikipedia.org/wiki/Badanie_per_rectum
40. <https://docplayer.pl/105078522-Laparoskopowa-prostatektomia-radykalna-lpr.html>
41. UROLOGIA ONKOLOGICZNA UKŁAD MOCZOWO-PŁCIOWY Ilustrowany materiał edukacyjny z możliwością rysowania na stronach, wyd. IPSEN

